T.C.

SAĞLIK BAKANLIĞI

BURSA YÜKSEK İHTİSAS EĞİTİM VE ARAŞTIRMA HASTANESİ

FONKSİYONEL TRİKÜSPİT REGÜRJİTASYONLU HASTALARDA BİODEGRADABLE TRİKÜSPİT RİNG ANNULOPLASTİ İLE DE VEGA TRİKÜSPİT ANNULOPLASTİ YÖNTEMLERİNİN POSTOPERATİF ERKEN DÖNEM (ALTI AYLIK)SONUÇLARI

TEZ DANIŞMANI

Doç.Dr.Ahmet Fatih ÖZYAZICIOĞLU

Dr. İhsan ALUR

Bursa 2007

İÇİNDEKİLER

	SAYFA
I-GİRİŞ VE AMAÇ	**3**
II-GENEL BİLGİLER	**4**
III-GEREÇ VE YÖNTEM	**20**
IV-BULGULAR	**26**
V-TARTIŞMA	**33**
VI-SONUÇ	**40**
VII-ÖZET	**41**
VII-KAYNAKLAR	**42**

I-GİRİŞ VE AMAÇ

Ağır fonksiyonal triküspit regürjitasyonunun cerrahi tedavisinde birçok farklı yöntem kullanılmaktadır. Cerrahi yöntemdeki amaç dilate ve deforme annulusta simetrik ve ölçülü redüksiyon ve konstriksiyon (büzme) yapmaktır. Annüloplasti ile annulusun fizyolojik hareket paterni korunmalıdır. Annuloplastinin oluşturabileceği komplikasyonlar da (rezidüel ve rekürren triküspit regürjitasyonu, overcorrection, atrioventriküler blok, infeksiyon, sağ koroner arter yaralanması, vs.) minimal düzeyde olmalıdır.

Birçok klinik çalışmada remodelling anuloplastinin diğer tamir tekniklerine göre çok daha üstün olduğu gösterilmektedir. Son zamanlarda geliştirilmiş olan Kalangos biodegradable ringinin esnek bir yapıya sahip olması, tekrardan biçimlenebilmesi, doğal anülüsün büyümesine izin vermesi gibi özellikleri nedeni ile mitral ve triküspid anüloplastisinde tercih edilebilecek bir ring olduğu ileri sürülmektedir.

Bu çalışmada fonksiyonel triküspit regürjitasyonunun (FTR) cerrahi tedavisinde kullanılan Kalangos® biodegradable triküspit ringi ile De Vega triküspit annuloplasti sonuçlarının karşılaştırılması amaçlanmıştır.

II-GENEL BİLGİLER

Trisküspit kapak anatomisi

Sağ ventrikülün giriş yolunun bir parçası olan triküspit kapağın anatomik yapısı karmaşık olup tıpkı mitral kapak gibi yaprak dokusu, korda tendinea, papiller adaleler, destekleyici annulus ve sağ ventrikül duvarı ve ventriküler septumdan oluşur (1,2). Ancak triküspit kapağın halkası sağ ventrikülün sol ventrikülü saran hilal şeklindeki yapısına uygun bir görünümdedir. Fakat mitral kapak annulusu kadar belirgin bir yapı değildir. Triküspit annulusu mitrale göre daha apikalde yerleşmiştir, anteroseptal kommissür ve septal yaprak hizasında sağ fibröz trigona tutunur. Diğer bölgelerde doğrudan miyokarda yapışır. Sağ fibröz trigona "santral fibröz cisim" de denir. Fibröz trigon / santral fibröz cisim, kalbin fibröz iskeletinin temel taşıdır. Tam bu noktada aort, mitral ve triküspit kapaklar birbirlerine bağlanırlar. Triküspit kapağın anterior, posterior ve septal yaprakları mevcut olup, yaprakların birleşim noktalarında anteroseptal, anteroposterior ve posteroseptal kommissürler oluşur. Triküspit kapağın sağ ventrikül ön duvarından ön yaprağa doğru uzanan bir anterior papiller adalesi, ventriküler septumdan küçük bir tepecik veya tepecikler halinde çıkan septal papiller adalesi, sağ ventrikülün posterior duvarından 2 veya 3 koloncuk halinde çıkıp daha çok posterior yaprağa, birazda septal yaprağa doğru kordalar veren posterior papiller adalesi vardır. Yaprakların serbest kenarlarına, orta kısımlarına, köklerine ve komissüral bölgelerine tutunan kordaları bululnur (3). İşte triküspit kapak hastalığı, triküspit kapak kompleksi olarak adlandırılan bu yapılardan birinin malformasyon/şekil bozukluğu veya malfonksiyon/fonksiyon bozukluğu ile oluşur (4).

Tabanını koroner sinüs ağzının, bir kenarını vena kava inferiorun ağzından septal yaprak annulusuna kadar uzanan Todaro tendonunun, karşı kenarını da triküspit kapağın septal yaprak annulusunun yaptığı Koch üçgeninin tepe noktasında atriyoventriküler düğüm yer alır (Şekil 1). İleti yolları ile olan bu yakın komşuluk triküspit kapak cerrahisinde büyük önem taşır. Çünkü atrioventriküler düğümün ve /veya ileti yollarının özellikle triküspit kapak değişimi esnasında zedelenmesi, hasarlanması atriyo-ventriküler tam blokla sonuçlanır. Triküspit kapak değişimi girişimlerinin yaklaşık % 6-7 sinde kalıcı pil konulmasını gerektiren bloklar ortaya çıkar (3).

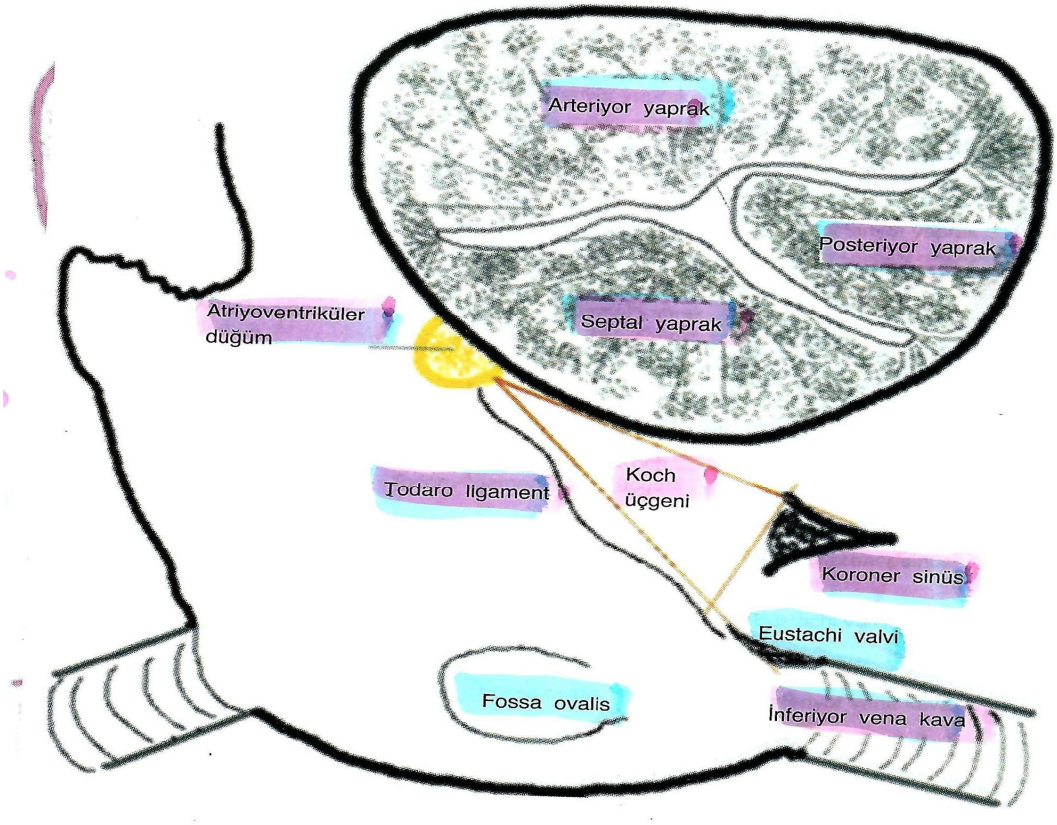

Şekil 1. Triküspit kapak anatomisi

Triküspit kapak fizyopatolojisi

Sağ kalp kanı akciğerlere yönlendiren itici pompadır. Pulmoner direncin düşük olması nedeniyle bu işlev çok az iş gücü ister. İş gücü sol sistemin yalnızca 1/8'i kadardır. Normal pulmoner arter basıncı (PAB) 22/8 mmHg, ortalama PAB 13 mmHg'dır. Sol atriyum ortalama basıncı veya pulmoner kapiller uç basıncı ortalama PAB arasındaki fark pulmoner yataktaki geçiş gradiyentini verir. Ortalama sol atriyum basıncı 7 mmHg olduğunda 6 mmHg'lık basınç gradiyenti akciğerlerdeki tüm kan hacminin ileriye doğru atılabilmesi için yeterli olmaktadır. Buna karşılık pulmoner kapiller uç basıncının artması halinde bu basıncı aşmak için ortalama pulmoner arter basıncı artar. Pulomoner yetersizlik ve takiben triküspit yetersizliği gelişir. Triküspit kapak darlıklarında ise üzerindeki basınç farkının 2 mmHg'yı geçmesi halinde sağ basınç yüklenmesinden, 5 mmHg'yı geçmesi halinde de hemodinamik bozukluktan bahsedilir. Triküspit yaprakları annulus bağlantıları 2-D ekoda ayrıntılı olarak çalışılmış ve triküspit annulus boyutunun kalp döngüsü boyunca yoğun bir biçimde değiştiği gözlenmiştir (5).

Maksimal boyut atriyum sistolünün hemen öncesinde olur ve sistolün başlangıcından önce triküspit kapak orifisinin boyutunda azalma başlar. Alanda major küçülme atriyum sistolü ile olur ve minimal boyuta sistol ortasında erişir. Normal kimselerde annulus çevresi atriyum kontraksiyonundan önce 12 ±1 cm ölçülür, sistol ortasında 10 ±1 cm daralır, çevresinde %19 azalma gözlenir ve alanı da %33 azalır. Atriyal fibrilasyon (AF) ile bu sfinkter benzeri hareketin değişimi veya kaybı özellikle annulus dilatasyonu ile triküspit regürjitasyonuna katkıda bulunabilir (5).

Triküspit kapak hastalığı

Edinsel triküspit kapak hastalığı pek sık görülmez. Darlık ya da yetmezliğin en sık etyolojisi kronik romatizmal kalp hastalığıdır. Çoğunlukla mitral ya da aort kapak tutulumuyla birliktedir. En sık görülen edinsel triküspit kapak hastalığı, aort ve mitral kapaklardaki patolojik değişiklikler nedeniyle; pulmoner arteriyel hipertansiyon ve bunun sonucu olarak sağ ventrikül ve triküspit kapak annulusunun dilatasyonuyla gelişen fonksiyonel triküspit kapak yetmezliğidir. İntravenöz ilaç bağımlıları ve immünosüpresif hastalarda triküspit kapak enfektif endokarditi sık görülür. Triküspit kapaktaki lezyon, hemodinamik bozukluğun derecesine göre cerrahi tedavi gerektirir (6).

İzole triküspit yetmezliği nadirdir. Organik triküspit yetmezliği genellikle romatizmal, endokardit, travma, karsinoid kalp hastalığına bağlı gelişir (7). Triküspit kapak hastalığının en sık nedeni romatizmal kalp hastalığıdır. Saf mitral yetmezlikli hastaların yaklaşık %62'sinde FTR gözlenmiştir (8). Enfektif endokardite bağlı triküspit yetmezliği sıklıkla intravenöz ilaç kullananlarda gözlenir (9). Gram negatif mikroorganizmalar, özellikle pseudomonas aeruginosa ve staphylococcus aureus ile funguslar sık gözlenen etkenlerdir. Enfektif endokardit kapak leafletlerinde vejetasyon ve leaflet dokusunda harabiyet yapar. Travmatik triküspit yetmezliği genellikle künt travma sonucu oluşur, yaralanma papiller kas rüptürü, korda tendinea veya leaflet rüptürü şeklinde gözlenir. Papiller kas rüptürü acil cerrahi girişim gerektirir. Korda tendinea rüptüründe operasyon zamanı semptom ve bulgulara bağlıdır. Yıllarca tedavi edilmeden kalan hastalar vardır. Nadiren korda tendinea rüptürü kardiyak katetere bağlı olabilir (10). Kardiyak transplantasyonu takiben postoperatif alınan multipl sağ ventrikül biopsilerinde kordal yaralanmaya bağlı olarak triküspit yetmezliğinin arttığı gözlemlenmiştir (11).

Edinsel triküspit darlığının en sık nedeni romatizmal ateştir. Genellikle mitral stenozla birliktedir. Mitral kapak olgularının %3'ünde triküspit darlığı görülebilir. İzole triküspit kapak stenozu karsinoid sendrom, enfektif endokardit, endokardiyal fibroelastozis, endomiyokardiyal fibrozis ve lupus eritematozus ile birlikte görülür. Fabry's veya Wipple's hastalığı olan ve methysergide tedavisi alan hastalarda triküspit stenozu oluştuğu rapor edilmiştir (12). Sağ atriyal mixoma, tümör metastazları ve sağ atriyumda trombüse bağlı kapağın mekanik obstrüksyonu, hemodinamik olarak triküspit stenoz bulgularına neden olabilir (13).

Prostetik triküspit kapağı etkileyen tromboz, endokardit, dejenerasyon veya kalsifikasyon da sağ ventrikül giriş yolunda obstrüksiyon oluşturarak darlık bulgularına neden olur. Asıl patoloji komissürlerdeki füzyondur. Kapakçıklar kalınlaşmıştır ama esnektir. Subvalvüler yapılarda füzyon mitral kapağa göre daha azdır ve kalsifikasyon sık değildir (14).

Triküspit kapak stenozu diyastolde kapaktan sağ ventriküle geçen kan akımında azalma sonucu sağ atriyum basıncında artma ve kardiyak outputta azalmaya neden olur. Normal triküspit kapak alanı 7 cm^2'dir. Kapak alanı 1.5 cm^2 altına indiğinde sağ ventrikül doluşunda bozukluk meydana gelir. Sağ atriyum basıncının 10 mmHg üzerine çıkmasıyla periferik ödem gelişir. Triküspit stenozunda hemodinamik bozukluk sıklıkla birlikte olduğu mitral stenozdan etkilenir. Triküspit kapak stenozuyla sağ ventrikül basıncının azalması, şiddetli pulmoner hipertansiyona karşı koruyucu rol oynar (14).

Triküspit kapakta bozukluk yapan nedenleri fonksiyonel ve anatomik olarak iki grupta toplayabiliriz (Tablo 1). Triküspit kapakta fonksiyonel bozukluk yapan nedenler genelde primer ve sekonder pulmoner hipertansiyon sonucu gelişir.

Tablo 1. Triküspit kapak hastalıklarında bozukluk yapan nedenler(x)

I-Triküspit kapakta fonksiyonel bozukluk yapan nedenler

A . Primer pulmoner hipertansiyon

B . Sekonder pulmoner hipertansiyon

a - Pulmoner venöz hipertansiyon

- Sol kalp yetersizliği
- Kalp kapak hastalıkları
- Plevral fibrozis
- Konstriktif perikardit
- Restriktif kardiyomiyopati
- Dilate kardiyomiyopati
- Pulmoner venooklizif hastalık (Santal pulmoner venlere dışardan bası)

b - Hipoksik pulmoner hipertansiyon

- Yüksek rakımda kalma
- Yeni doğan akciğer hastalığı
- Akciğer rezeksiyonu
- Uyku apne sendromu
- Kronik bronşit-amfizem
- Kifoskolyoz
- İntersitisiyel fibrozis

c - Obstrüktif pulmoner hipertansiyon

- Trombotik hastalıklar (orak hücreli anemi)
- Embolik kastalıklar (kronik tromboemboli, tümör, yabancı cisim, parazit)
- İnsitu tromboz

II.Anatomik bozukluk yapan nedenler

A.Konjenital bozukluklar

- Triküspit atrezisi
- Triküspit darlığı
- Ebstein anomalisi
- Doğumsal triküspit regürjitasyonu
- Triküspit kapak prolapsusu
- Atrioventriküler yastık defekti

B.Edinsel bozukluklar

- Romatizmal triküspit darlığı
- Diyastolik triküspit yetersizliği
- Sağ miyokard infarktüsü
- Travmatik hasar
- Endokardit
- Karsinoid kalp hastalığı
- Miksomalar
- Nadir nedenler
- Tümörler

Fonksiyonel triküspit regürjitasyonu (FTR):

FTR sıklıkla romatizmal mitral kapak hastalığı ve/veya aort kapak hastalığı büyük oranda da mitral stenoz ile birlikte bulunmaktadır. Genel olarak FTR pulmoner arteriyel hipertansiyonun ve sağ ventiriküler dilatasyonun bir sonucu oduğuna inanılmakla birlikte bu faktörler triküspit yetmezliği gelişiminde tek bir etmen değildir. Örneğin ventriküler septal defekt (VSD) ve Fallot tetralojisinde pulmoner hipertansiyon ve sağ ventrikül dilatasyonuna rağmen triküspit yetmezliği oldukça nadir görülmektedir (15).

Mitral kapakta olduğu gibi triküspit kapak annuler dilatasyonu asimetriktir ve annulustaki genişlemenin büyük bir kısmı sağ ventrikülün serbest duvarına komşu olan kısımda meydana gelmektedir. Septal leaflete bitişik olan annuler segmentte ise dilatasyon genellikle çok daha az oranda olmaktadır. Nativ veya tamir edilmiş kapağın iyi fonksiyon görmesi leafletlerinin koaptasyon kapasitesine bağlıdır (16).

En sık triküspit kapak bozukluğu annulus dilatasyonu sonucu meydana gelen FTR'dur. Hatta romatizmal kalp hastalarında bile FTR sık olup genellkile primer yapısal kapak anomalisi dışında sağ ventrikül dilatasyonunun yol açtığı kapak yetersizliği olarak tanımlanır. Triküspit kapağın normal maksimal çapı yaklaşık 21 mm / $m^{2'}$dir (17). Kritik çap 27 mm / m^2 olarak tahmin edilmektedir. Bu değerin üstünde fonksiyonel yetersizlik sıkça görülür. Normal değerler ile karşılaştırıldığında, triküspit yetmezliği hastanın annulus çevresi daha geniş, normal 12±1 cm ye göre TY'de 14±1 cm olup presistolden midsistole çevresel yüzdesi ise daha az, normal %19, triküspit yetmezliği de %10 olarak verilmiştir (17). Annulusun küçülme yüzdesi daha az olduğundan, minumum sistolik triküspit annulus alanı hemen hemen normalin iki katıdır. Normali 7,6 ±1,4 cm^2, triküspit yetmezliğinde 13 ±1,4 $cm^{2'}$ dir (17). Pulmoner hipertansiyonda ard yük artşına ve sağ ventriküldeki

genişlemeye ve ring dilatasyonu neden olur, bunun sonucu oluşan triküspit yetmezliği de volüm yükü artışı ile ekzantrik hipertrofi ve ring dilatasyonuna katkıda bulunur. Triküspit yetmezliği iki boyutlu (2D), renkli ve Doppler (CW) ekokardiyografik kayıtlarla ayrıca sağ kateterizasyon ile ortaya konabilir. Juguler venöz dalga trasesi oldukça tipiktir (17).

FTR, özellikle sol kalp lezyonları sonucu gelişen triküspit kapak yetersizlikleridir. Sol taraf lezyonları düzeltilince % 80 olguda zaman içinde triküspit yetersizliği kaybolur. Fonksiyonel bozulma; Sol taraf kalp yetersizliği özellikle mitral kapak lezyonunun ciddiyetine, süresine, pulmoner damar direncinin derecesine, pulmoner hipertansiyonun düzeyine ve sağ ventikül dilatasyonuna bağlı olarak gelişir (18,19).

Fonksiyonel bozulma en sık sağ ventriküler genişlemeye bağlıdır. Sağ ventrikül genişlemesi halinde septal yaprak, santral fibröz cisme tutunduğundan annulus boyutu değişmez. Ancak arka yaprak % 80, ön yaprak % 40 uzar. Anteroseptal komissür en az genişlerken anteroposterior ve posteroseptal komissürlerde %30 genişleme olur bu durumda septal yaprak, triküspit kapak tamirlerinde referans noktası olarak kullanılır (18,19).

Saf mitral darlıklı olguların %60'ında fonksiyonel triküspit yetersizliği görülür. Sağ ventrikül infarktüsü, sağ ventrikül çıkım yolu engelleri, major/massif pulmoner emboliler, pulmoner hipertansiyona yol açan kronik tekrarlayan mikropulmoner emboliler de FTR götürebilir (18,19).

Annulus dilatastonuna bağlı FTR, ciddi romatizmal mitral kapak darlığında da sıktır. Genelde FTR ne kadar ciddi ise, romatizmal mitral darlığında o kadar ciddi demektir. Massacuhuset TD General Hospital merkezli Sagre ve arkadaşları (20) tarafından bildirilen 318 ardışık hastada eşlik eden triküspit yetersizliğinin %12'si ciddi, %19'u orta derecede olup çok değişkenli analizde, FTR varlığı kötü geç sonuç için bağımsız bir belirleyici

bulunmuştur. Bu yüzden, mitral darlıklı hastalarda orta veya ciddi (FTR) varlığında, sadece mitral kapağın dilatasyonu yeterli olmayıp ek triküspit kapak cerrahi onarımı için de endikasyon teşkil etmektedir. Ölüm, mitral kapak cerrahisi, tekrarlayan valvotomi ve kalp yetersizliği olmaksızın tahmini olaysız 4 yıl hayatta kalma hızı, orta ve ciddi triküspit yetersizliği olan grup için düşük bulunmuştur. Dördüncü yılda olaysız hayatta kalma hızı; hafif olgularda %94, orta dereceli olgular için %90 ve ciddi triküspit yetersizliği için de %69 olarak verilmiştir (20).

CERRAHİ ENDİKASYON

Kapak cerrahisi işlemi uygulamak için karar, triküspit kapak hastalığının derecesinden ziyade genellikle aort ve/veya mitral kapak hastalığının derecesine göre verilir. Triküspit kapağa cerrahi, mitral kapak ve/veya aort kapak işlemine ilave olarak mı yapılacak ve yapılacaksa onarım mı, kapak replasmanı mı uygulanacak, karar vermek gerekir. Triküspit kapak hastalığının bulguları ve semptomların şiddeti, triküspit kapak -kateterizasyon ve iki boyutlu ekokardiografide stenoz gösterilmiş ise operasyonda direkt gözlemle kommissürotomi veya kapak replasmanı yapılmasına karar verilir. Triküspit kapağa balon valvulotomi, triküspit stenozunun değişik etyolojilerinde uygulanmıştır. Fakat bu işlemler, sonunda sıklıkla şiddetli triküspit yetmezliği gelişmesiyle sonuçlanmıştır (21).

Fonksiyonel triküspit regürjitasyonunun derecesini belirlemek için elde birçok klinik ve tanı aracı olmasına rağmen sonuçta cerahiye karar vermek oldukça zor ve subjektifdir. Aort ve/veya mitral kapak hastalığının düzeltilmesini takiben düzelmesi beklenen triküspit kapağın yetmezliğinin fonksiyonel olup olmadığı daima kesin değildir. Düzelebilir ya da önemli fonsiyonel triküspit yetmezliği olarak kalabilir. Sol atrium ve ventrikül basıncında azalma genellikle pulmoner resistansı ve sağ ventrikül afterlodunu

azaltır. Bu da sağ ventrikül çapını ve triküspit yetmezliğini azaltır. Mc Grath ve arkadaşlarının (22) mitral onarım veya replasman uygulanan 9247 olguluk seride, hastaların yalnızca 530'unda (%5) triküspit onarım veya replasman gerekmiştir. Beklenen rezidüel sol atrial ve ventriküler basınç yüksekliği, pulmoner hipertansiyon, sağ ventrikül genişliği ve kötü kontraktilite, önemli postoperatif triküspit kapak yetmezliği olasılığını arttırır.

Çoğu cerrah, fonksiyonel ya da organik triküspit kapak yetmezliği olan, mitral kapak cerrahisi uygulanacak hastalarda aynı zamanda triküspit kapak cerrahisinin gerektiğini ileri sürmektedir (23). Mitral kapak cerrahisi gereken ve orta derecede triküspit yetmezliği ihmal edilen hastalarda prognoz ve doğal seyri kestirmek çok güçtür (24). Mitral kapak cerrahisi yapılırken ihmal edilen önemli FTR olan hastaların %35'den fazlasında geç dönemde kapak yetmezliği gelişmiştir (23-25).

İzole mitral kapak cerrahi riskine karşın kombine mitral ve triküspit cerrahi riskini de göz önüne almak gerekir. İzole mitral kapak cerrahisinde risk kombine mitral ve triküspit cerrahi riskinden daha düşüktür (26). Triküspit kapak onarım veya replasmanı gereken durumlarda cerrahi risk daha yüksek olabilir. Ama bu risk ilave operatif girişimden ziyade, kalp hastalığının end-stage natürde (dilate ve dekompanse sağ ventrikül) olmasındandır. Pulmoner hipertansiyon varlığı, sağ ventriküler kardiyomyopati ve kronik sistemik venöz hipertansiyon tüm erken ve geç dönem sonuçlarla ilişkilidir (27).

Deborah Heart and Lung Center (28) bir algoritm geliştirmiştir. Hastada periferik ödem, jügüler venöz dolgunluk ve grade 3-4'den fazla triküspit kapak yetmezliği varsa triküspit kapak annuloplasti yapılır. Hastada grade 5-6 triküspit yetmezliği ve pulsatil karaciğer, asit varsa replasman yapılır. Eğer annuloplasti kompetan kapak oluşturamıyorsa veya kapakçıklar kronik şiddetli yetmezlik nedeniyle ileri derecede bozulmuşsa kapak replasmanı gerekir (28).

Triküspit Kapak Girişimlerinde Risk Faktörleri (?)

1- NYHA IV. sınıf hastalar
2- Asit varlığı
3- Pulmoner ödem varlığı
4- Operasyon öncesi yüksek bilirübin düzeyleri
5- Ortalama pulmoner arter basıncının 40 mm Hg'den veya pulmoner sistolik basıncının 60 mm Hg'den fazla oluşu
6- Pulmoner damar direncinin 6 Wood ünitesinden yüksek olması şeklinde sıralanabilir.

Triküspit regürjitasyonunda çeşitli tamir yöntemleri uygulanmaktadır (?).

1-Komissürotomiler

2-Sütür annüloplasti

A-Basit lateral annuloplasti(Kay annuloplasti=Biküspidalizasyon)

B-Semisirküler annuloplasti(DeVega annuloplasti)

3-Prostetik ring annuloplastiler

A-Puig -Massana-Shiley ringi

B-Duran ringi

C-Carpentier ringi

D-Fleksibl bantlar(Cosgrove-Edwards fleksibl band)

E-Kalangos ® Biodegradable Ringi

Komissürotomiler: Organik trisküpit darlıklarında kullanılır, anteroseptal ve posteroseptal komissürlere uygulanır, anteroposterior kommissüre yapılmaz, yapılırsa ileri derecede yetersizlik oluşur. Tüm komissürotomilere bir annuloplasti tekniği, halka veya semisürküler annuloplasti eklenmelidir.

Annuler plikasyon (Kay annuloplasti, bikuspidizasyon): Annuler plikasyon ile triküspit anuloplasti Kay ve Reed tarafindan ilk kez uygulanmıştır (32). Posterior kapakçığın üzerinde annulusun plikasyonu ile triküspit kapağın biküspit kapak haline getirilmesidir (Şekil 2). Annuler plikasyon özellikle posterior kapakçık yapılarında kayıp olan hastalarda daha uygun ve etkili bir yöntemdir.

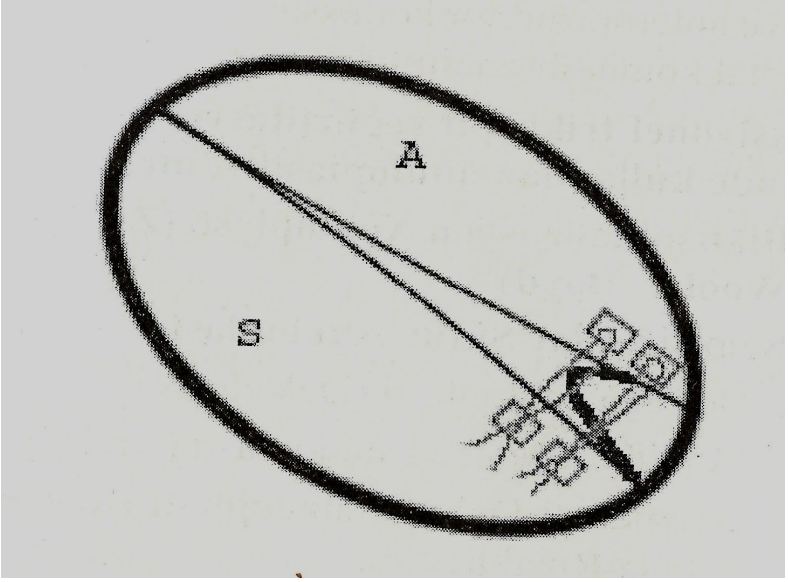

Şekil 2. Kay annuloplasti tekniği

Prostetik Ring Annuloplastiler:

Carpentier halkası: Septal yaprak çevresi temel alınarak seçilen bir yarım halka kullanılır. Deloche ve Carpentier'e göre bu teknik ile gerginlik tüm annulusa dağıtılır ve en fazla dilatasyon olan bölgede maximal düzelme sağlanır (29). Carpeniter daha sonra ringini modifiye etmiştir. Fleksibl hale gelen ringin anteroseptal komissüre uyan bölgesinde açıklık bırakmıştır. Böylece sütürler üzerindeki mekanik stres ve ileti sistemi yaralanma ihtimali azalmıştır (30,31).

Capentier ring, ciddi yetersizliklerde kullanılır. Anterior leaflet alanının

ölçümü ile uygun ring çapı belirlenir. Ring, anterior ve posterior leaflete uyan annuler bölgeye konan tek tek sütürlere yerleştirilir. Carpentier ring yalnızca kapak büyüklüğünü azaltmaz, ayrıca kapağı restore eder (31).

Puig-Massana-Shiley halkası: Tam yuvarlak bir halkadır. Puig-Massana-Sculptor ring annuloplasti, anterior ve posterior trisküpit kapak annulusunun herhangi segmentinin çapını azaltır. Ringler iki bölümden oluşur. Küçük olan kısım değişmez. Küçük olan bölüm atrioventriküler (A-V) nod yaralanmasını önlemek için annulusa değil, septal leaflete fiske edilir. Geriye kalan bölüm trisküpid kapak fibröz annulusuna dikilir. Puig-Massana ring devamlı dikişle, Sculptor ring ise tek tek sütürlerle yerleştirilir (31).

Duran halkası: Anterior yaprak alanı temel alınarak seçilen büyüklükte bir tam halka kullanılır.

Semisirküler annuloplasti (De Vega annuloplasti): Cabrol ve De Vega tarafından intrakardiyak prostetik materyal sayısını azaltmak, annuler fleksibiliteyi sağlamak ve ileti sistemi yaralanma riskini azaltmak amacıyla geliştirilmiş basit bir işlemdir (33). Anterior ve posterior kapakçıklar boyunca annulus kese dikişi ile daraltılr. Sütür anterior kapakçığın koaptasyonu normal görülene kadar sıkılarak bağlanır. Bu işlem için annuloplasti kalibratörleri kullanılarak ayarlanabilir (Şekil 3).

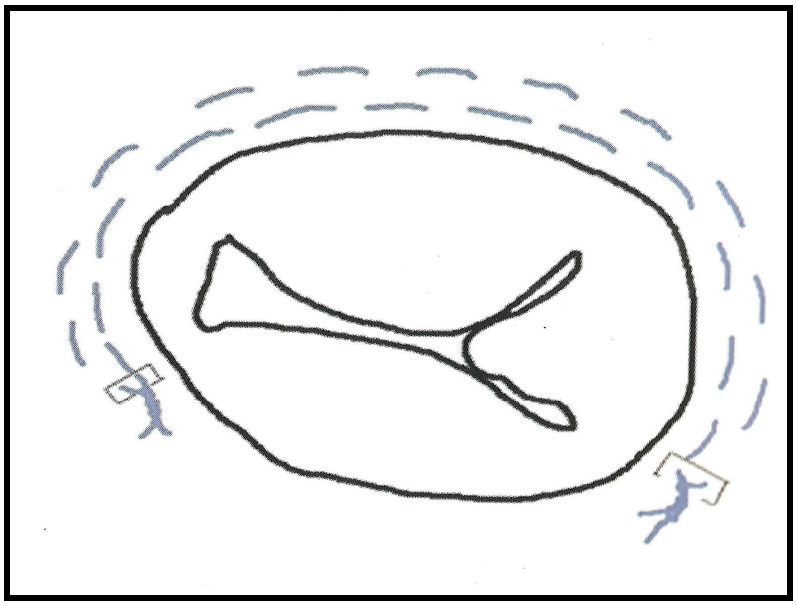

Şekil 3. De Vega annuloplasti tekniği

Korda transferleri: Nadiren kullanır, özellikle anterior yaprağa ait korda kopukluklarında posterior yaprağa ait korda anterior yaprak üzerine nakledilir.

Annuler ring: Carpentier ve arkadaşları annuler plikasyon ve modifikasyonlarının uygulama sonuçlarında bazı başarısız sonuçlar üzerine patolojik ve anatomik çalışmalar sonucunda annuler ring annuloplastiyi sundular (Şekil 4). Onlar anterior ve posterior kapakçıklar ve onların komissürlerinin üzerine konan ring ile en geniş dilatasyon bölgelerinde maksimum düzeltmeye imkan vererek tüm annulus üzerine basıncın eşit olarak dağıldığını belirtmişlerdir (29). Ring şiddetli yetmezlikte tercih edilir. Anterior kapakçık bölgesi ölçülerek uygun ring çapı belirlenir. Ringin atrioventriküler nod alanına uyan segment kısmı çıkarılır. Tek tek sütürlerle annulus kenarına dikilir.



Şekil 4: Carpentier ringi

Nativ veya tamir edilmiş kapağın iyi fonksiyon görmesi leafletlerinin koaptasyon kapasaitesine bağlıdır. Annuloplasti ringleri sistol esnasında kapak leafletlerinin koaptasyonunu düzelterek kapak tamirini güçlendirir, dilatasyonu düzeltir ve remodelling (yeniden düzenlenme) sağlaması nedeniyle 1968'den beri kullanılmaktadır. Normal kardiyak siklus esnasında nativ kapak annulusunun üç boyutlu geometrisinin giderek daha iyi bir şekilde anlaşılması sayesinde kullanılan ring tipleri ilk kullanılan ring olan paslanmaz çelik kökenli rijid yapıdaki carpentier ringinden, fleksibl Duran ringi ve daha yakın zaman içerisinde Cosgrave-Edvards bandlarına doğru değişim göstermiştir.

Kalangos® Biodegradable Ringi (KBR): Kalangos® biodegradable ringi mavi boyayla renklendirilmiş poly-1,4-dioxanone polymer içeren C eğriye sahip parçadan oluşur ve her iki ucunda paslanmaz çelikten iğneleri olan sütür materyel uzantıları vardır (Şekil 5). Bu ring hidrolizle biodegradasyonu (fizyolojik erime) esnasında aşamalı şekilde fibröz doku oluşumuyla posterior mitral annulusun veya anteroposterior triküspit annulusun tekrardan şekillenmesi sağlamak için geliştirilmiştir. Spesifik moleküler ağırlığı yapısal hafizasını sonradan oluşacak deformiteden korur ve sekonder deformasyonun en belirgin nedeni olan fibröz dokunun oluşmasında kilit rolü oynar. Her iki uçtaki iğneli sütür

materyeli, nativ annulusun üstüne implante olan klasik ringlerin tersine tekrar şekillenme için annuler yapı içinde ringin implantasyonuna izin verir ve triküspit kapağın posteroseptal ve anteroseptal komissürlerine fiksasyonu sağlar (34).

Kalangos ringi çocuk kalplerinde büyüme potansiyelinin sürdürülebilmesi açısından özellikle pediatrik annuloplasti için geliştirilmiştir. Otolog fibröz dokunun gelişimini indükleyerek yetersiz annulusu güçlendiren bu cihazlar "biodegredabl polidioksanon" dan yapılmıştır. Yapılan hayvan deneylerinde kalp kesitlerinde implantasyonu takiben 6 ay ve üzerinde implante edilen polidioksanon ringin hidroliz ile rezorbe olarak otolog fibröz bir dokuyla yer değiştirdiği gösterilmiştir. Ringin intra-annuler implantasyonu sayesinde aygıtın kanla temas etmemesi nedeniyle geleneksel ringlerde olduğu gibi aygıtın endotel ile kaplanıncaya kadar geçen süre içerisinde sistemik antikoagülasyona daha az gereksinim vardır.



Şekil 5: Kalangos® Biodegradable Triküspit Ringi

İNTRAOPERATİF DEĞERLENDİRME TEKNİKLERİ

Triküspit onarım yeterliliğini değerlendirmek için pek çok teknik vardır. Bunlar: Sağ ventriküler boşluğa sıvı enjeksiyonu, sağ atriyal apendixten parmak yardımıyla trisküpit kapak jetini hissetmek, sağ atrial boşluk dışından external palpasyon yapmak. İntraoperatif transözefajeal ekokardiografiyle değerlendirme de önemlidir. Eğer triküspit kapak onarımı başarılı değilse en son çare olarak kapak replasmanı düşünülmelidir (28).

Replasman: Kapakçıklar çok şiddetli deforme olmuş ise kapak eksize edilir ve replasman gerekir. Kapak eksize edilmeye karar verildiğinde triküspit leafletler annulustan yeterli mesafe kalacak şekilde rezeke edilmelidir. Özellikle ileti sisteminin yaralanma riskini azaltmak için septal kapakçıkta daha dikkatli olmak gerekir, septal leaflet genellikle rezeke edilmez. Triküspit kapak replasmanında en büyük problem kalıcı tam blok riskidir. Postoperatif kalıcı tam blok riski %2-7 arasında değişir, %45 gibi oran verenler de vardır (35). Triküspit pozisyonunda mekanik kapak konulması önemli oranda kapak tromboz riski taşır. Bileaflet kapaklar düşük profilli olması ve hemodinamik özellikleri nedeni ile trıküspit pozisyonda diğer kapaklara göre avantajlıdır (36). Reoperasyon daha düşük mortalite ile gerçekleştirilir (37). Mekanik kapak bulunan hastalar ömür boyu antikoagülan ilaç kullanmak zorundadır.

Bioprotezlerde daha düşük tromboz riski vardır. Genç hastalarda hızlı kalsifikasyon nedeni ile mekanik protezler tercih etmek gerekir (38). Çocukta triküspit pozisyonda konulan biyolojik kapakta kalsifikasyon riski, mitral veya aortik pozisyonda konulana göre daha düşük orandadır (39). Kaplan ve arkadaşları (40) bioprotez ve mekanik kapak ile replasman yapılan hasta gruplarının karşılaştırmasında her iki grup arasında erken mortalite, re-replasman ve orta dönem mortalite açısından istatistiksel olarak fark olmadığını belirtmişlerdir. Ancak hemodinamik karekteristikler ve dayanıklılık bakımından

düşük profilli modern bileaflet mekanik kapakların kullanılmasını daha çok tavsiye etmişlerdir. Prostetik kapaklarda tromboz riski %4-30 arasındadır. Prostetik mitral kapak trombozunun aksine triküspit kapak trombozu daha sinsidir (37).

III-GEREÇ VE YÖNTEM

Ocak 2005- Ekim 2006 tarihleri arasında Bursa Yüksek İhtisas Hastanesi kalp damar cerrahi kliniğinde 88 hastaya mitral kapak replasmanı ve/veya diğer kardiyak prosedürlerle birlikte (Mitral kapak replasmanı ve/veya aort kapak replasmanı, koroner arter bypass greftleme) triküspit kapak onarımı uygulandı. Bu hastalardan 46'sına (%52,3) Kalangos biodegradable ringi (KBR), 42 hastaya (%47,7) De Vega tekniğiyle triküspit annuloplasti uygulandı.

Konjenital veya organik triküspit kapak lezyonu olan (komissüral füzyon, kapak ve/veya korda kalınlaşması ve kapak ve/veya annuler kalsifikasyonu olanlar), triküspit kapak diastolik diamateri 3.4 cm'nin altında olan, leaflet kalınlığı 2 mm'den daha fazla olan, iki boyutlu ve B mode ekokardiyografide diyastolik domingi olan, atriyal fibrilasyonu olup 2 mmHg'dan fazla, sinüs ritminde olup 4 mmHg'dan fazla transvalvüler gradiyenti olan hastalarda regürjitasyonun sebebi olarak organik tutulum olduğu kabul edildiğinden, bu hastalar çalışma dışı bırakıldı.

KBR annuloplasti uygulamş olan 46 hastadan FTR olan ve mitral kapak replasmanı uygulanan 32 (%69,6) hasta Grup 1, De Vega annuloplasti uygulanmış olan 42 hastadan FTR olan ve mitral kapak replasmanı ugulanan 32 (%76,2) hasta Grup 2 olarak sınıflandırıldı.

Hastaların Transtorasik ekokardiografi (TTE) incelemeleri her iki grupta da iki kardiyolog tarafından yapılmıştır. Hastaların LVEF leri modifiye Simpson metodu ile ve

pulmoner arter basınçları ise apikal 4 boşluk görüntüde triküspit yetersizlik jeti üzerinden yapılan contunious wave (devamlı dalga) doppler (Bernolli eşitliği: 4 x V^2 + RA basıncı) yöntemi ile ölçüldü (41).

FTR dereceleri, sistol esnasında apikal 4 boşluk görüntüleri ve sağ atriyal renkli doppler jet alanı hesaplanarak tanımlandı (3.5 Mega Hertz Vivid 7 Doppler Ekokardiyografi). Renkli doppler sağ atrial jet alanı 5 cm^2'nin altında olanlar hafif, 5-10 cm^2 olanlar orta ve 10 cm^2 üzerinde olanlar ağır kabul edildi (41).

Preoperatif ve postoperatif sağ ventrikül fonksiyonu miyokardiyal performans indeks (MPI)/Tei index kullanılarak değerlendirildi. Hem sistolik hem diyastolik zaman aralıklarının değerlendirilmesiyle elde edilen global ventriküler performansını yansıtan bir parametredir. Sistolik disfonksiyon, preejeksiyon zamanının uzaması (izovolümetrik kasılma zamanı: ICT) ve ejeksiyon zamanının (ET) kısalması ile sonuçlanır. Hem sistolik hem diyastolik fonksiyon bozukluğu, miyokardiyal gevşeme anomalisiyle sonuçlanır ve bu da gevşeme aralığını uzatır (izovolümetrik gevşeme zamanı: IRT).

MPI = ICT + IRT / ET

Normal vakalarda bu oran; 0.39±0.05, dilate kardiyomyopatili hastalarda 0.59±0.10'a kadar yükselebilir. IMP sağ ventrikül için, özellikle pulmoner hipertansiyonlu hastalar için ayrıca değerlendirilmiştir.Tei indeks primer pulmoner hipertansiyonlu (PHT) hastaların diğerlerinden ayrılmasında özgün tanımlayıcı olarak kabul edilir. Primer PHT'lu hastalarda IMP:0.93±0.34, primer PHT'u olmayan hastalarda 0.28±0.04'tür. IMP, sağ ventrikül fonksyonlarının değerlendirilmesinde, preoperatif riskin ve postoperatif prognozun belirlenmesinde önemli bir parametredir (41).

Annuloplasti yapılan hastaların postoperatif ekokardiografik değerlendirmelerinde triküspit kapak stenozu; apikal 4 boşluk görüntüde contunious wave doppler ile basınç

yarılanma zamanı(PHT) yöntemi kullanılarak ölçüldü. Contunious wave doppler ile yapılan ölçümlerdeki ortalama gradiyent 2mmHg – 7 mmHg ise orta derecede triküspit stenozu, >7mmHg ise ileri derecede triküspit stenozu olarak kabul edildi. Ölçümlerde basınç yarılanma zamanı 190 msn olarak alındı ve basınç yarılanma zamanı ≥ 190 msn ise ileri derecede triküspit stenozu olarak değerlendirildi (41).

OPERATİF YAKLAŞIM

Operasyondan önceki gece hastalar aç bırakıldı ve 5 mg diazepam oral verildi. Operasyon sabahı ise 50 mg dolantin intramusküler (im) olarak yapıldı. Operasyon sabahı olguların 12 derivasyonlu elektrokardiyografileri çekildi. Olgular ameliyathaneye alındıktan sonra; önce periferik venlerinden iki adet 16 G anjioketle periferik yol açıldı. Daha sonra arteriyel kateter takıldı ve invaziv tansiyon monitörizasyonu sağlandı.

Anestezi indüksiyonu için; midazolam 0,03 mg / kg, hypnomidate 0,3mg / kg, fentanyl 5µg / kg, pankuronyum bromür 0,1 mg / kg uygulandı. Anestezinin idamesi gerektiği zaman 5µg / kg fentanyl ve 0,05 mg / kg pankuronyum veya vecuronyum bromür ile sağlandı.

Hastanın entübasyonunu takiben etkili kas gevşeme süresince olgular ambu ile ventile edildi ve sonra entübe edildi.Sağ vena jugularis internadan 8F kateter yerleştirildi. Bu kateter içerisinden Swan - Ganz kateteri ana pulmoner artere kadar monitör eşliğinde ilerletildi. Sırt bölgesine yerleştirilen 5 adet elektroped aracılığıyla elde edilen elektrokardiyografik veriler monitörize edildi. Hastalara ısı proplu mesane sondası takıldı.

Bütün hastalara standart mediyan sternotomi yapıldı. Aortik kanülasyon tüm olgularda 24F (Polystan curved tip) kanül ile yapıldı. Venöz kanülasyon ise (vena kava superiora sağ atriyum apendiksinden 32F, vena kava inferiora sağ atrium duvarından 36F polystan kanül ile) bikaval olarak yapılıp kardiyopulmoner bypassa girildi. Olguların ısısı

rektum ve özefagusa konan ısı probları ile monitörize edildi. Kardiyopulmoner bypassa başladıktan sonra ısı özefagustan 26-28°C ve rektal 30-32°C'ye düşürüldü. Aortaya kros klemp konduktan sonra non-pulsatil akımlı devamlı perfüzyona geçildi. Tüm vakalarda soğuk kan kardiyoplejisi (8-15°C) kullanıldı. Kardiyoplejik mayi olarak indüksiyonda 20 mEq/L, idame olarak 10 mEq/L K± içeren kan kardiyoplejisi kullanıldı. Kardiyopleji önce 10 ml/kg'dan (en az 3 dakika süreyle) verildi, sonra her 20 dakikada 250 ml'den az olmamak üzere (en az 1 dakika süreyle) idame doz verildi. Ayrıca topikal hipotermi (+4°C'lik %0,9'luk NaCl solüsyonu ile) ile miyokardiyal koruma sağlandı. Bütün olgularda membran oksijenatör kullanıldı. KPB süresince hematokrit %20 - 25 arasında tutuldu. Pompa akımı 2–2,2 lt / dk / m^2 arasında, nonpulsatil ve ortalama arter basıncı kros klemp süresince 50–60 mm/Hg düzeyinde kalacak şekilde sağlandı. Kardiyak arrest sağlandıktan sonra sol atriyotomi (Waterstone grove'a uygun şekilde yapılan insizyonla) yapılarak yeterli görüş sağlandı. Sol atriyumunda trombüsü bulunan vakalarda önce trombektomi yapıldı, ardından sol atriyum aurikulası internal olarak 3/0 polipropilen sütür ile kapatıldı. Mitral kapak mümkünse posterior papiller adale ve kapakçık korunarak rezeke edildi, uygun ölçüdeki protez kapak 2/0 non-absorbable atravmatik polyester sütür materyali kullanılarak tek tek sütürlerle replase edildi. Protez kapak fonksiyonu manuel olarak kontrol edildikten ve diğer kardiak prosüdürler üsülüne uygun tamamlandıktan sonra hasta ısıtılmaya başlandı. Sol atrium kesisi 3/0 prolenle kapatıdı.

Sıcak kardiopleji sonrası kros klemp kaldırıldı. Gerekliyse defibrilasyon ve sol ventrikül apeksinden hava boşaltılması uygulandı. Kalp boş vaziyette çalışırken sağ atriyum oblik kesiyle açıldı. Hafif FTR mitral kapak replasmanı sonrası regrese olabildiğinden triküspit kapağa herhangi bir girişimde bulunulmadı. Leafletlerinde cleft(yarık) olan hastalara triküspit kapağa cerrahi onarım uygulandı.

Anterior leaflet ring ölçerlerle ölçüldükten sonra anterior leafletin alanına uygun boyutta KBR belirlendi (Şekil 6). KBR'nin geniş açılı kısmı posterior leaflete denk gelecek şekilde anteroseptal komissürden başlayarak annulustan 1 cm uzaklıktan 2-3 cm'lik aralıklarla posteroseptal komissüre kadar intra-annuler olarak ilerletildi. İğnenin kendine ait uçlarındaki sütürlerle anteroseptal ve posteroseptal komissüre fixasyon sağlandı. Trombojenite riski nedeniyle fixe edilen uçlar 5/0 prolen kullanılarak endokard içine gömüldü (Şekil 7).

Şekil 6: Kalangos® biodegradable triküspit (solda) ve mitral (sağda) ring ölçerleri

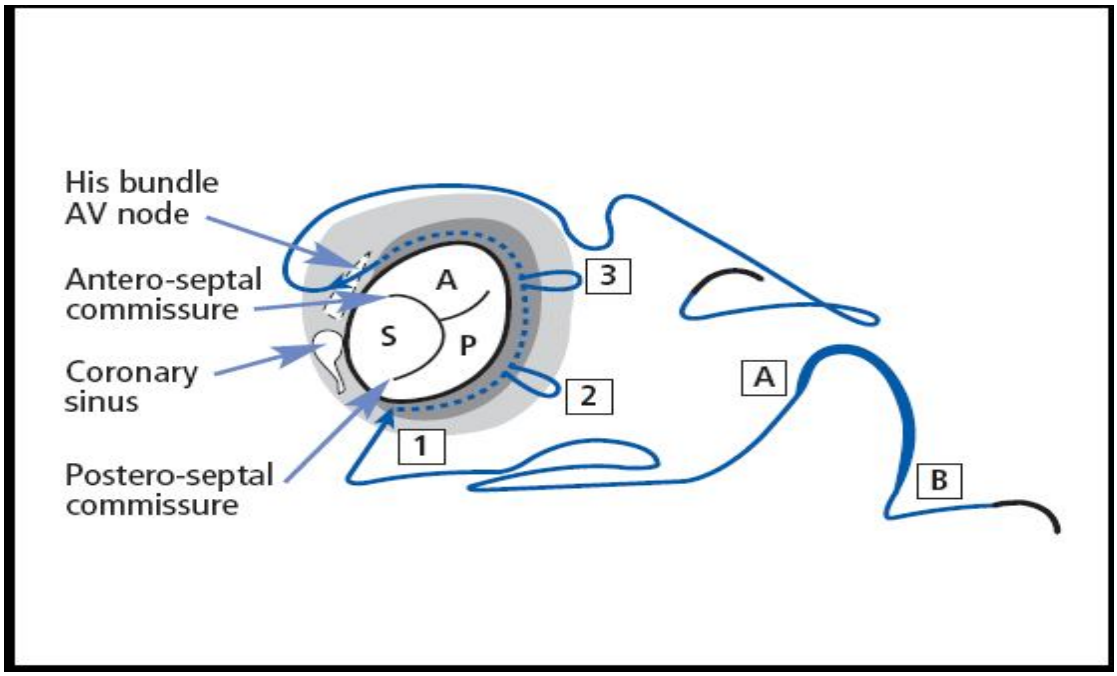

Şekil 7: Kalangos® biodegradable triküspit ring annuloplasti tekniği

De Vega annüloplasti prosedürü ise her iki uca perikardiyal pledgit konularak sürekli çift dikiş 2/0 prolen kullanılarak anterior ve posterior kapakçıklar boyunca kese ağzı dikişle gerçekleştirildi. Triküspit annulusu hastanın vücut kitle indeksine(BMI) göre 26-28 Hegar bujisi girecek şekilde veya 25-30 mm kalacak şekilde dikiş halkası büzüldü.

Peroperatif triküspit kapak koaptasyonu 50 cc'lik enjektör ve Nelaton sonda ile serum fizyolojik irrigasyonu yapılarak değerlendirildi. Sağ atriyum 4/0 polipropilen dikişle primer kapatıldı.Aort kanülü alınırken mesane ısısının 36°C'ye ulaşacağı şekilde ısıtma işlemi yapıldı.

Operasyon bitiminde bütün olgulara sağ ventrikül epikardı üzerine pace teli yerleştirildi. Kanama kontrolü yapılarak katlar anatomik uygunlukta kapatıldı.

İSTATİSTİKSEL ANALİZ

Veriler "ortalama ± standart sapma" olarak açıklandı. Orantılar arasındaki farklılıklar ki-kare analizi ile değerlendirildi. Alt gruplar arasında yapılan karşılaştırmalarda "1 way ANOVA" testi kullanıldı. İlgilenilen değişkenlerin korelasyonunda lojistik regresyon kullanıldı. İstatistiksel değerlendirme Windows SPSS 11.5 kullanılarak gerçekleştirildi. "*P*" değerleri 0.05'in altında olanlar istatistiksel açıdan anlamlı olarak kabul edildi.

IV-BULGULAR

Preoperatif hasta yaşı, cinsiyeti, ortalama kalp atım sayıları ve ortalama sistemik arteriyel basınçları her iki grupta benzerdi. KBR grubunda (Grup 1) 15 (%46,9) hasta, De Vega Annuloplasti grubunda (Grup 2) 14 (%43,8) hasta preoperatif atriyal fibrilasyondaydı. Hastaların preoperatif NYHA(New York Heart Assosiation) skoru 1. grupta ortalama 3.12/4 iken, 2. grupta ortalama NHYA skoru 3.19/4 idi. Hastaların preoperatif demografik özellikleri tablo 2'de gösterilmiştir.

Tablo 2: Hastaların preoperatif ve demografik özellikleri

Değişken	Grup1	Grup2	P Değeri
Yaş (yıl)	43,5±14	45,1±12	NS
Cinsiyet: Kadın	22 (68,7 %)	23 (71,9 %)	NS
Erkek	10 (31,3 %)	9 (28,1 %)	NS
MAP (mmHg)	88±18	86±19	NS
HR/dk	92±16	95±14	NS
Ritim (AF/SR)	(15/17)	(14/18)	NS
Ort. NYHA Class	3,1	3,2	NS
FTR Orta	14 (43,8 %)	15 (46,9 %)	NS
Şiddetli	18 (56,2 %)	17 (53,1 %)	NS
Ortalama	3,44/4	3,53/4	NS
Ort. LV EF %	47±13	49±11	NS
Tei index (RV)	0,62 ± 0,24	0,61 ± 0,19	NS
MPAP (mmHg)	48 ± 14	47 ± 18	NS

MAP: Ortalama arteriyel basıncı, **HR**: kalp hızı, **FTR:** Fonksiyonel tricuspit regurjitasyonu, **LVEF%**: Sol ventrikül ejeksiyon fraksiyonu, **MPAP:** Ortalama Pulmoner Arteriel Basınç, **RV**: sağ ventrikül, **MPAP**: Ortalama pulmoner arter basıncı

Buna göre preoperatif KBR grubundaki 14 (%43.8) hastada ileri (4^0) derecede FTR, 18 (%56.2) hastada ise orta (3^0) derecede FTR saptandı, ortalama FTR: 3.44/4. De Vega annuloplasti grubunda ise 15 (%46.9) hastada orta derecede FTR, 17 (%53.1) hastada ileri derecede FTR saptandı, ortalama FTR: 3.53/4. Preoperatif KBR grubunda bulunan ortalama Tei indexi 0.62±0.24 iken, De Vega annuloplasti grbunda bulunan ortalama Tei indexi 0.61±0.19 idi. Preoperatif MPAP, KBR grubunda (Grup 1) 48±14 mm Hg, De Vega grubunda (Grup 2) 47±18 mm Hg ve ortalama sol ventrikül ejeksiyon fraksiyonu (LV EF%) Grup 1'de 47±13, Grup 2'de 49±11. Hastaların preoperatif TTE bulguları tablo 2'de gösterilmiştir.

Kros klemp süreleri grup 1'de 48±9 dk., grup 2'de 47±8 dk. ve onarım süreleri grup 1'de 15±4 dk. grup 2'de 14±4 dk. olup her iki grupta benzerdi. Bütün hastalara bileaflet metalik kapak, triküspit onarımına ek olarak gerçekleştirildi. Birinci gruptaki 15 hastaya (%46,9), ikinci gruptaki 14 hastaya (%43,8) ek kardiyak işlem uygulandı. Yapılan ek kardiyak işlemler tablo 3'te gösterilmiştir.

Tablo 3: Ek kardiak cerrahi işlemler;

YAPILAN İŞLEM	Grup 1	Grup 2
MVR	17	18
MVR + AVR	10	8
MVR + CABG	3	4
MVR + AVR + CABG	1	2
MVR + ASD	1	-

MVR: Mitral kapak replasmanı, **AVR**: Aort kapak replasmanı, **ASD**: atrial septal defekt, **CABG**: Koroner arter bypass grafting

Birinci gruptaki 1 hastaya (%3,1) 24 no.'lu KBR, 3 hastaya (%9,4) 26 no'lu KBR, 11 hastaya (%34,4) 28 no'lu KBR, 12 hastaya (%37,5) 30 no'lu KBR, 4 hastaya (%12,5) 32 no'lu KBR ve 1 hastaya (%3,1) 34 no'lu KBR kullanıldı.

Hastalar postoperatif ortalama 8.4 ± 2.3 saatte extübe edildi. Hastanede ortalama kalış süresi 8±2.3 gündü. INR 2.5-3.5 olacak şekilde oral antikoagülan verildi.

Postoperatif 1. haftadaki TTE bulgularında MPAP 1.grupta preoperatif değerlere göre %16.7 düşüşle 40±12 mmHg'ya, 2. grupta %12.8 düşüşle 41±15 geriledi. Ortalama FTR dereceleri, 1. grupta preoperatif 3.44/4'ten %49,1'lik düşüşle 1.69/4'e geriledi (32 hastadan 2'si 0º'ye, 10'u 1.º'ye, 16'sı 2.º'ye, 4'ü ise 3.º'ye geriledi), 2. grupta ise preoperatif 3,53/4'ten %48.4 düşüşle 1.71/4'e geriledi (yine 32 hastadan 2'si 0º'ye, 10'u 1.º'ye, 15'i 2.º'ye ve 5'i de 3.º'ye geriledi). Tei indexi (miyokard performans indexi), 1. Grupta preoperatif değerlere göre %4.8 azalarak 0.59±0.14'e, 2. grupta %3.3 azalarak 0.59±0.28'e ulaştı.

Gruplar arasında 1. haftada TTE bulgularında her iki grupta anlamlı bir fark yoktu (tablo 4).

Tablo 4: Postoperatif Sonuçlar

	KBR	De Vega	P Değeri
1.Hafta			
MPAP (mmHg)	40±12	41 ± 15	NS
Ort.FTR derecesi	1,69/4	1,71/4	NS
Tei index	0,59 ± 0,14	0, 59 ± 0,28	NS
3. Ay			
Ort. NYHA Sınıfı	2,2	2,4	NS
Ort. FTR derecesi	1,75/4	1,87/4	<0,05
MPAP (mmHg)	34±16	37 ± 17	NS
Tei index	0,48 ± 0,20	0, 54 ± 0,22	<0,05
6. Ay			
Ort. NYHA Sınıfı	2,1	2,4	NS
Ort. FTR derecesi	1,84/4	2,22/4	<0,05
MPAP (mmHg)	33±9	37 ± 12	NS
Tei index	0,47 ± 0, 29	0,55 ± 0,24	<0,05

MPAP: Ortalama pulmoner arteriel basıncı**, FTR**: Fonksiyonel trikuspit regurjitasyonu

3. aydaki MPAP değerleri, preoperatif değerlere göre 1. grupta %25 düşüşle 36±16 mmHg'ya, 2. grupta %21.3 düşüşle 37±17'ye ve NYHA skorları da 1.grupta ortalama 2.2'ye, 2. grupta ortalama 2.4'e geriledi. Tei indexi ise 1. grupta %22.6 azalarak

0.48±0.20'ye ulaşırken, 2. grupta %11.8 azalarak 0.54±0.22'de kaldı. İstatistiksel açıdan 2 grup arasındaki Tei index düşüşü istatiksel olarak anlamlı bulundu ($p<0.05$). Ortalama FTR dereceleri 1.grupta preoperatif değerlere oranla %48 azalarak 1.75/4'e, 2. grupta %47 azalarak 1.87/4 olarak gerçekleşirken postoperatif 1. hafta ortalama FTR değerlerine göre her iki grupta %3.6'lık ve %9.4'lük artış saptandı (1. grupta 32 hastanın 1'inde 0º, 9'unda 1º, 15'inde 2º, 7'sinde 3º, 2. grupta ise 32 hastanın 2'si 0º, 8'i 1º, 18'i 2º, 4'ü 3º) (tablo 4). Postoperatif 3. ay kontrollerinde De Vega grubundaki 2 (%6.3) hastada haif derecede (1 hastada2 mmHg gradiyent, diğerinde 3mmHg gradiyent) triküspit stenozu saptandı.

6. ayda MPAP değerleri, preoperatif değerlere göre 1. grupta %31.3 gerileyerek 33±9 mmHg, 2. grupta %21.3 gerileyerek 37±12 mmHg saptandı. NYHA skorları her iki grupta gerileyerek, 1. grupta 2.1, 2. grupta 2.4 olup, gruplar arasında istatiksel farklılık yoktu ($p\geq0.05$). Tei indexleri her iki grupta düzelerek, 1. grupta %24.2 gerileyerek 0.47±0.29, 2. grupta %9.8 gerileyerek 0.55±0.24 saptandı ve gruplar arasında Tei indexteki düzelmeler karşılaştırıldığında (tablo 4) istatiksel olarak anlamlı fark saptandı ($p<0.05$). Sağ ventrikül Tei indexin zamana göre değişimi(Şekil 8) görülmektedir.

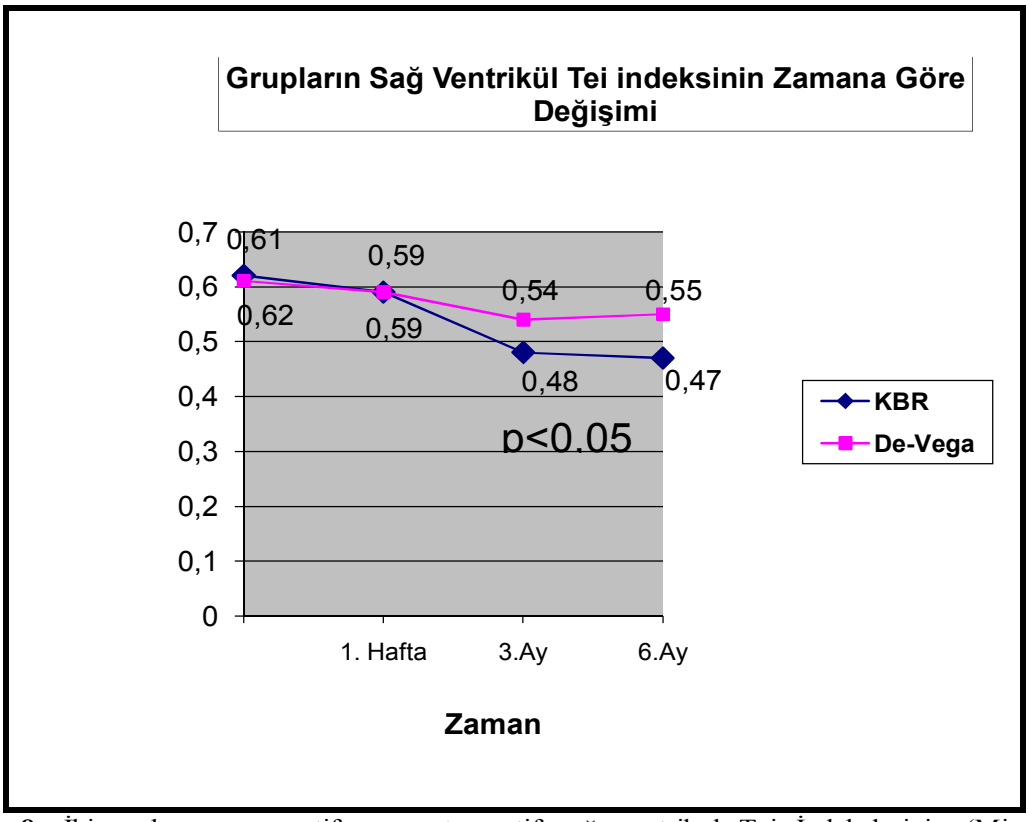

Şekil 8: İki grubun preoperatif ve postoperatif sağ ventrikül Tei İndekslerinin (Miyokard performans indeksi) karşılaştırılması.(**RV**: Sağ ventrikül, **KBR**: Kalangos® biodegradable ring)

Ortalama FTR dereceleri 6 ayda 1.grupta preoperatif değerlere oranla %46.5 azalarak 1.84/4, 2. grupta %37.1 azalarak 2.22/4 olarak gerçekleşti, fakat postoperatif 3. ay ortalama FTR değerlerine göre her iki grupta da %5.1 ve %18.7'lik artış saptandı (1. grupta 32 hastanın 1'inde 0º, 7'sinde 1º, 20'sinde 2º, 4'ünde 3º, 2. grupta ise 32 hastanın 1'inde 0º, 4'ünde 1º, 16'sında 2º, 9'unda 3º ve 2'sinde 4^0). İki grup arasındaki 3. ile 6. ay ortalama FTR artışı karşılaştırıldığında istatiksel olarak anlamlı fark saptandı (tablo 4). Hastaların preoperatif ve postoperatif Tei İndex dağılımları şekil 8'de gösterilmiştir. Hastaların preoperatif ve postoperatif 6. aydaki FTR dağılımı şekil 9'da gösterilmiştir. Örnek olarak seçilen bazı hataların 6. aydaki TTE değerlendirmelerine ait resimler şekil 10 ve 11 de gösterilmiştir.

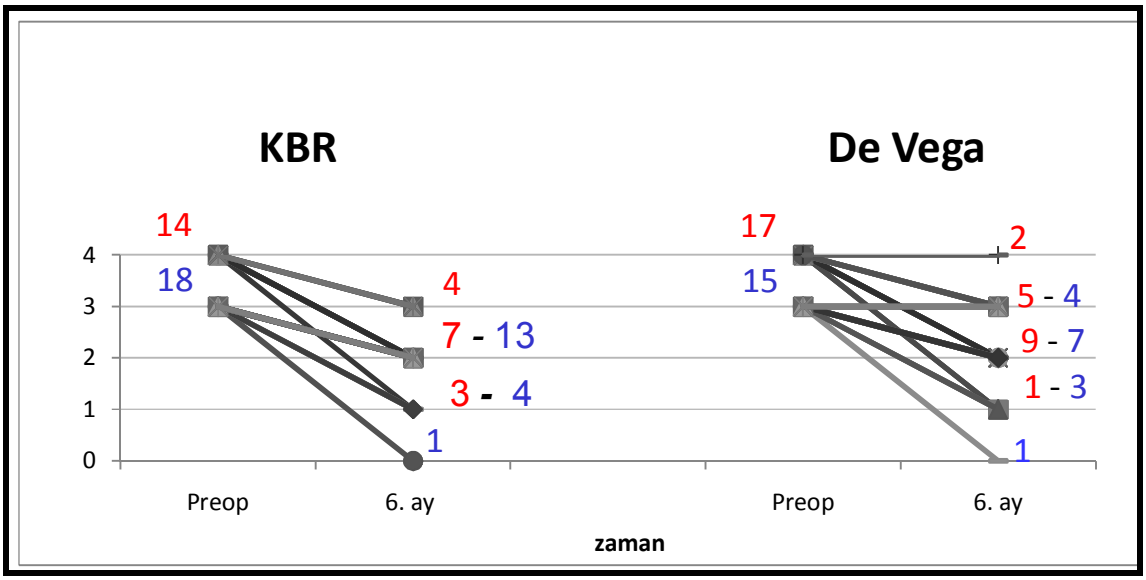

Şekil 9: Grupların preoperatif ve postoperatif 6.ay FTR derecelerinin karşılaştırılması (KBR: Kalangos® biodegradable ring, FTR: Fonksiyonel triküspit regürjitasyonu)

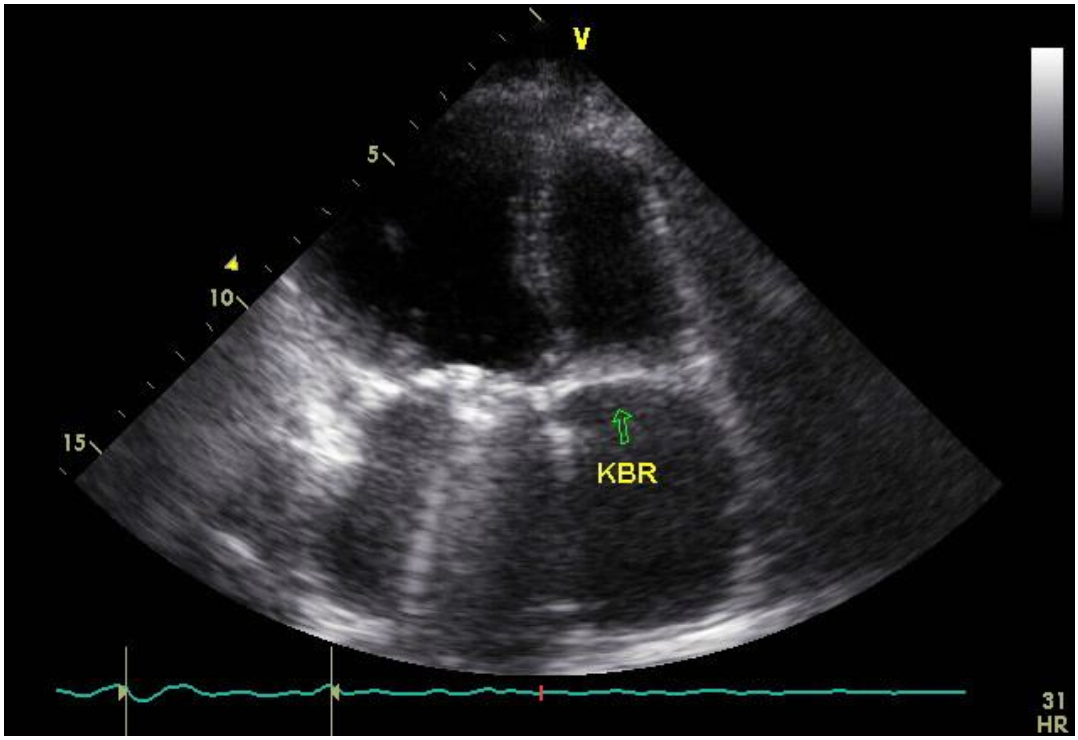

Şekil 10: Postoperatif 6. aydaki hastanın TTE'sinde KBR'nin yerini fibröz doku aldığı görülüyor.

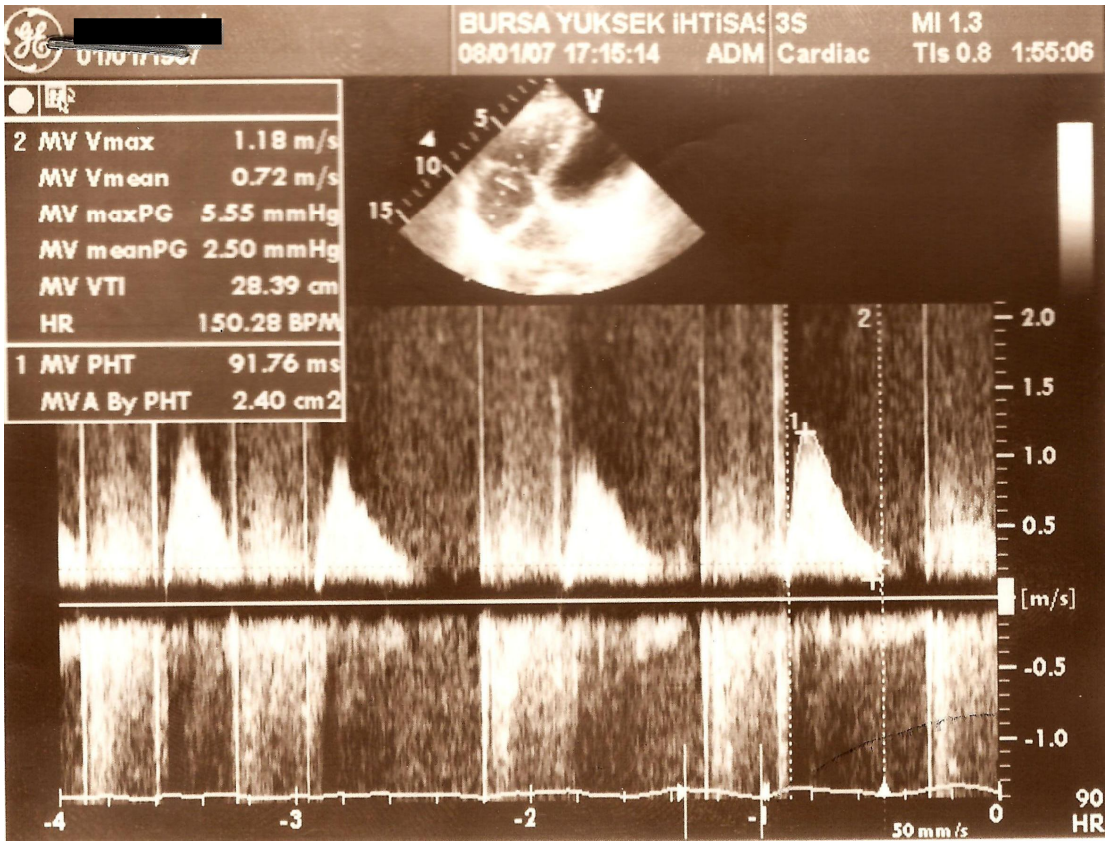

Şekil 11. DeVega annuloplasti uygulanmış bir hastaya ait posoperatif 6. aydaki TTE‘si

V-TARTIŞMA

Triküspit regürjitasyonu olan hastaların %48-83'ü fonksiyonel tiptedir (42, 43). Bu genellikle annuler dilatasyon ve sistolik annuler kasılmanın azalmasına bağlı oluşur (44). Benzer dilatasyon mural annuler segmentte ve özellikle posterior annulusta (%80) görülür (45). İzole triküspit kapak yetersizliği nadirdir. Fonksiyonel triküspit kapak yetersizliği sol taraflı kapakların özellikle mitral kapağın fonksiyonlarıyla yakından ilişkilidir. Sol taraflı kapak probleminin düzeltilmesiyle triküspit kapak yetersizliği geriler ve bazen ortadan kalkar. Mitral kapak onarımını takiben fonksiyonel triküspit kapak yetersizliğinin postoperatif pulmoner rezistansa bağlı olarak hastaların %47'sinde gerilediği gösterilmiştir (46). Ayrıca, triküspit kapağın yetersiz onarımıyla veya ihmal edilmesiyle ilişkili olarak postoperatif fonksiyonel kapasite de tamamen mitral kapak cerrahisinin sonuçlarıyla belirlenir (46). Triküspit kapak cerrahisiyle ilişkili diğer bir nokta ise triküspit kapağın düşük basınç sisteminde çalışması nedeniyle mükemmel olmayan sonuçların tolere edilmesidir. Bunun en ekstrem örneği, normal pulmoner basınç ve sağ ventrikül fonksyonları varlığında, triküspit kapak endokarditi gelişen hastalarda triküspit kapağın tamamen eksizyonunun mümkün olmasıdır (46).

Ağır ve orta FTR postoperatif morbiditeyi ve mortaliteyi arttırdığı için cerrahi olarak düzeltilmelidir (47,48). FTR'nu düzeltmek için bir çok farklı cerrahi teknik mevcuttur ve bunların hepsinin amacı orantılı ve simetrik olarak dilate ve deforme annulusu azaltmak ve daralmayı sağlamaktır. Triküspit kapağın cerrahi tedavisinde birçok teknik kullanılmıştır. Triküspit annuloplasti erken ve geç dönem sonuçları kapak replasmanına göre daha iyidir, replasmandan mümkün olduğunca sakınılmalıdır (49). Triküspid kapak replasmanı enfektif endokardite bağlı kapak destrüksiyonu olan hastalarla

sınırlıdır ve düşük basınçla kapak malfonksiyonuna bağlı trombüs oluşumu riskini arttırması nedeniyle çok fazla önerilmez (47, 50). Ağır romatizmal tutulumlarda dahi kapak replasmanına göre komissürotomi sonrası ring annuloplasti tercih edilir (50). Posterior leafletin plikasyonuyla triküspit kapağın bileaflet olması olarak tanımlanan Kay tekniği, kapağı annulus dilatasyonundan gerçekten korumasa bile daha çok önerilir (51). Triküspit protezlerin tromboz riski daha yüksek ve uzun dönem ve fonksiyonel sonuçları mitral ve aort kapaklardan daha kötüdür (49).

Nakano ve arkadaşları (52)133 hastaya (FTR) nedeniyle biküspitizasyon uygulamışlar, 17 yıl takip sonrasında şu sonuçlar elde edilmiş: 18 erken ölüm (ilk 5 yıl içinde), kapak replasmanı oranı %2,3; 7 hastaya rekürren veya rezidüel mitral stenoz nedeniyle reoperasyon; 10 yıllık takipte reoperasyon ihtiyacı göstermeyen hasta oranı %93,6 (17 yılda bu oran %69,7). Sonuç olarak; biküspitizasyonun fonksiyonel triküspit regürjitasyonunda güvenilir bir metod olduğunu belirtmişlerdir.

Sürekli çift dikiş kullanılarak, anterior ve posterior kapakçıkları içeren annulus bölgesini daraltan De Vega semisirküler annuloplasti tekniği halen yaygın olarak kullanılmakla birlikte optimal ölçüm yapmaktaki zorluklar nedeniyle triküspit darlıkları veya residüel (FTR) ile sonuçlanabilir (46, 50). De Vega grubunda 2 (%6.3) hastamızda postoperatif kontrollerinde hafif iyatrojenik triküspit stenozu saptadık. Fizyolojik annuler hareket De Vega annuloplastiyle genellikle korunur (53). Serbest duvardaki sütürlerin kaymasına ve hafif hafif salınma etkisine bağlı olarak dokular sütür materyeli tarafından kesilir ve yarılıp açılma olur, en sonunda da annulustan tamamen ayrılarak “gitar yayı” (bow string) effekti oluşur (54). De Vega annuloplasti sonrası oluşan orta ve geç triküspit regürjitasyonu tekrarından korunmak için bir çok yöntem ve modifikasyonlar geliştirilmiştir (55-58).

Gökşin ve arkadaşları (59) De Vega annuloplastide görülen 'Bow string fenomeni'ni oluşturan periannüler sütür ayrılmasını engellemek, dilate annulusta simetrik anüler redüksiyon ile ölçülü büzülme sağlamak ve annulusun fizyolojik hareket paternini korumak amacıyla 'Modifiye Semisirküler Konstriktif Annuloplasti' tekniğini tarif etmişlerdir. Bu teknikte solid skar dokusunun gelişiminin engellenmesi amaçlanmıştır. Annuloplastiye, mural annulusun her iki ucunda lokalize olan asıcı nokta (anchoring point) olarak belirlenen noktalardan başlanmıştır. Mural annuler segmentin her iki ucundan gelen 2/0 no polipropilen sütür ile serbest duvar annulusunun tamamı spiral tarzda sarılarak, 0 no polipropilen sütür annuler düzeyde fikse edilmiştir. Bu işlem tamamlandıktan sonra 0 no ve 2/0 no polipropilen sütür materyallerinden herbiri redüksiyon ve büzme kolaylığı için plastik snare içerisinden geçirilmiştir. Bizim vakalarımızda da triküspit regürjitasyonu rekürensi özellikle 6. Aylık orta dönem TTE takiplerinde De Vega grubunda (11 [34.4%]) KBR grubuna (4 [12.5%]) göre yaklaşık 3 katı kadar yüksek bulunmuştur.

Triküspit kapak düzeltici işlemler cesaret verici sonuçlar verirken, şu anda kullanılan işlemlerin çeşitliliği uniform bir başarı sağlanamadığını gösterir. Postoperatif hemodinamik değerlendirmelerde tam fizyolojik düzelme sağlanamadığı, hastaların %40-50 persistan rezidüel diastolik gradiyent, %30-40 rezidüel triküspit yetersizliği kaldığı gösterilmiştir (60). Bunun nedeni ise şu andaki tekniklerle yapılan annuloplastiyle annulusu büyük ölçüde daraltarak potansiyel triküspit stenozuna karşı persistan rezidüel triküspit regürjitasyonu dengesinin iyi ayarlanamamasına bağlıdır.

Ring kullanımıyla annuloplasti tekniği ilk olarak Carpentier tarafından tanımlanmıştır (29). Normal triküspit ve mitral annulusu her sistol ve diyastolde şekil ve genişliğini değiştirerek kapağın kapanmasına ve ventrikül fonksiyonlarına yardımcı olur. Orijinal rijit Carpentier ringinin bu fizyolojik annulus fonksiyonunu ortadan kaldırdığı ve

ventrikül fonksiyonlarında bozulmaya yol açtığı öne sürülmüştür (61). Ring annuloplasti, annuler geometriyi semisirküler teknikten daha iyi korur. 64 aylık takip edilen bir seride, hastaların üçte birinde önemli rekürren triküspit regürjitasyonuna neden olurken, bu oran ring annuloplasti ile tedavi edilen hastalarda %10 civarında gözlenmiştir (62). Semisirküler annuloplasti yapılan hastalarda 85 aylık takipte %5 replasman gerektiren rekürren triküspit regürjitasyon insidansı bildirilmiştir (32).

Triküspit onarım işlemlerinde başarıyı etkileyen diğer bir faktör kalbin sol tarafında yapılan işlemlerde düzeltmenin tam olmaması, pulmoner hipertansiyon ve artmış pulmoner vasküler rezistanstır (62). Triküspit regürjitasyonu orta derecede ise semisirküler annuloplasti yeterli olur. Şiddetli regürjitasyonu olan hastalarda özellikle pulmoner hipertansiyon varlığında veya pulmoner vasküler rezistans da artmışsa tüm kapak annulusunun çepeçevre kalıcı fiksasyonu sağlamak için ring annuloplasti ile yapılmalıdır (63).

Kuwaki ve arkadaşları(64) ise, sekonder triküspit yetersizliği olan 260 hastayı incelemişler. 240 hastaya De Vega annuloplasti, 20 hastaya ise ring annuloplasti uygulamışlar; 7,8 yıllık takip süresince 36 hasta ex olmuş, 26'sı kardiyak nedenlerle kaybedilmiştir. 5 yıllık yaşam %83, 10 yıllık yaşam %78 olarak saptanmıştır. 13 hasta rekürren veya rezidüel yetersizlik nedeniyle reoperasyona alınmıştır. Bu hastalarında ilk operasyondan sonra 2º ve üzerinde yetersizliği olduğu belirtilmiştir. Sonuç olarak, fonksiyonel triküspit yetersizliğinin cerrahi tedavisinde erken mortalite ve morbiditenin düşük olduğunu ve geç reoperasyonu önlemek için plasti(onarım) sonrası rezidüel yetersizliğin düşük olması gerektiğini belirtmişlerdir.

Patrik ve arkadaşları(65) 2004 yılında yayınladıkları büyük bir seride 1990 ile 1999 yılları arasında fonksiyonel regurgitasyon nedeni ile 4 farklı teknik kullanılalarak triküpit

anuloplasti uygulanan 790 hastada geç dönem sonuçlarını değerlendirmişler; Buna göre anüloplasti sonrası %14 vakada 1. haftada 3' veya 4' derece yetmezlik olduğu, yetmezlik derecesinin Carpentier - Edwards semi- rigid ring kullanılan hastalarda zaman içerisinde stabil bir seyir izlediği, Cosgrove - Edwards bant uygulanan hastalarda yetmezliğin zaman içerisinde hafifçe arttığı; De Vega ve semisirküler Peri-Guard prosedürleri uygulanan hastalarda ise bu artışın daha hızlı bir şekilde olduğunu belirtmektedir.

Giuseppe Gatti ve arkadaşları(66) ciddi sekonder triküspüd yetmezliği nedeniyle Cosgrove-Edwards anuloplasti sistemi kullanarak triküspid kapak tamiri uygulanan 22 hastada; ortalama 19,9 aylık takip süresi içerisinde; Hastaların çoğunda sistolik pulmoner arter basıncında ciddi düşüşle birlikte triküspid yetmezliğinin 1' içerisinde kontrol altında tutulabildiğini. Preoperatif pulmoner hipertansiyonu olan 6 hastanın 5'inde (%83) triküspid yetmezliğinin tamamen düzeldiğini bildirmektedir.

Başka bir çalışmada Onada ve arkadaşları(67) mitral kapak hastalığına sekonder triküspid yetmezliği olan ve Carpentier_Edwards rijid ring anuloplastisi yapılan 45 hastada uzun dönem sonuçlarını değerlendirmişler; Bu hastalarda 10 yıllık yaşam oranı %68,3 bulunmuş, 6 hastada triküspid yetmezliğinin tamamen düzeldiği, 3 hastada ise 2' TY olduğu görülmüştür. Preoperatif pulmoner hipertansiyonu olan 21 hastanın 9'unda (%42,9) rezidüel pulmoner hipertansiyon, olduğunu bildirmektedir.

Kalangos® annuloplasti ringi kullanımıyla triküspit kapak tamiri yapılan hastalarda triküspit kapak annulus fonksiyonunun ve fleksibilitesinin korunduğu, operasyon sonrası erken ve orta dönemlerde yapılan çalışmalarda gösterilmiştir (34). Tei indexin sağ ventrikül fonksiyonlarını tam olarak yansıtıp yansıtmadığı kesin değildir (41). Bizim hastalarımızın ortalama Tei indexleri 1. grupta 0,62 ± 0,24 iken 2. grupta 0,61 ± 0,19 saptandı. Tei indixleri her iki gruptada postoperatif 6. ay TTE sonuçlarında düzelme gösterirken (0,47 ±

0, 29 ve 0,55 ± 0,24), 1. gruptaki %46.5 gelişme 2. gruptaki %37.1 gelişmeye göre daha belirgindi ($p < 0,05$). Postoperatif 3. ve 6. ay TTE bulgularımıza göre triküspit annulus sfinkter fonksiyonlarının 1. grupta daha iyi korunduğunu saptadık. 1. grupta sadece 4 (%12.5) hastada triküspit kapakta 3^0 rekürens yetmezlik saptanırken, 2. grupta 9 (%28.1) hastada triküspit kapakta 3^0 rekürens yetmezlik 2 (%6.3) hastada triküspit kapakta 4^0 rekürens yetmezlik saptandı. Bu hastalarda inatçı PHT, uzun süredir kapak hastalığı mevcut olması ve sağ ventrikül disfonksiyonunun olması rekürens triküspit kapak yetmezliği için risk faktörü olarak düşünüldü.

Diğer native annulus üstüne yerleştirilen geleneksel ringlerin aksine, Kalangos® Biodegradable Ringi (KBR) nativ annulusun içine yerleştirilmesinden dolayı ringin sistemik kan dolaşımıyla teması olmaz ve böylece tromboembolik komplikasyonlardan korunmuş olunur. Bu nedenle diğer ringlerde postoperatif ilk 3 ayda endokardiyum ringi kaplayıncaya kadar antikuagülasyon önerilirken, bu ringte antikuagülasyon gerekli değildir (34). Buna ek olarak, biodegradable ring sentetik materyel içermediğinden teorik olarak akut enfektif mitral kapak yetmezliğinde kullanılabilir (68). Bizim hastalarımızın her iki grubunda da enfeksiyona ve tromboemboliye ait komplikasyon görülmedi. Komplikasyon olarak 3. ve 6. ay TTE sonuçlarında De-Vega grubunda 2 (%6.3) hastada hafif-orta triküspit stenozu saptandı.

Çalışmanın limitasyonları

Bu çalışmanın bazı sınırlamaları mevcut. Biodegradable ringinin diğer fleksible ringlerle, daha çok olgu sayısı ve uzun dönem karşılaştırılması uygun olurdu. Fakat kliniğimizde triküspid annuloplasti için çoğunlukla De Vega ve Kay annuloplasti teknikleriyle, ring seçiminde biodegradable ring haricinde çok az sayıda (2 vaka) rijid Carpentier ringi kullanıldı. Bu nedenle biodegradable ring ile sayısal ve teknik olarak benzer olan De Vega tekniğiyle karşılaştırmayı uygun gördük. Yeni yeni kullanıma giren biodegradable ringin olgu sayısı bakımından ve orta dönem sonuçları görülmesi açısından 6 aylık takiplerin yeterli olduğu kanısındayız.

SONUÇ

Biz çalışmamızda Kalangos ringinin biodegradable özelliği dolasıyla doku içinde fibröz dokuya dönüşmesi ve bu nedenle enfeksiyon ve trombojenite riskinin çok düşük olduğunu, De Vega annuloplasti tekniğiyle karşılaştırıldığında uzun sureli pulmoner hipertansiyona bağlı kötüleşmiş sağ ventrikül fonksiyonlu hastalarda annulus fonksiyonlarının daha iyi korunduğunu ve triküspit rekürens yetmezliğinin daha az görüldüğünü, triküspit kapakta iyatrojenik stenozun görülmediğini ve orta dönem TTE bulgularında sağ ventrikül foksiyonlarının düzelmesinin daha iyi olduğunu gözlemledik. Sonuç olarak yeni yeni kullanılmaya başlanan Kalangos biodegradable ring annuloplasti tekniğinin orta ve ağır FTR vakalarında cerrahi olarak kolay ve güvenle uygulanabilen gelecek vadeden bir yöntem olduğu kanısındayız.

.

I-ÖZET

Triküspit regürjitasyonu için birçok annuloplasti tekniği uygulanagelmiştir. FTR olan 64 hastanın 32'sine biodegradable triküspit ringi ve diğer 32'sine De Vega triküspit annuloplasti uygulandı. Çalışmaya alınan tüm hastalara triküspit kapak onarımıyla birlikte mitral kapak replasmanı ve/veya diğer kardiyak cerrahi işlemler uygulandı. Tüm hastaların triküspit kapak fonksiyonları, ortalama pulmoner arter basınçları ve sağ ventrikül fonksiyonları preoperatif ve postoperatif 1. hafta, 3. ve 6. aylarda transtorasik ekokardiyografi (TTE) yapılarak karşılaştırıldı.

TTE kontrollerinde ortalama triküspit yetmezliğinin, ortalama pulmoner arter basıncının (MPAP)'nın her iki grupta da preoperatif değerlere göre düştüğü saptandı. Bununla birlikte özellikle postoperatif 6. ay TTE kontrollerinde, 1. gruptaki onarım sonrası triküspit kapak redisfonksiyonunun 2. gruba göre daha az olduğunu (4 hasta %12.5/ 11 hasta %34.4) ve sağ ventrikül fonksyonlarının 1. grupta daha iyi korunduğunu (%24.2 / %9.8) tespit ettik. De Vega grubunda komplikasyon olarak 2 hastada triküspit stenozu (%6.3) saptanırken, biodegradable ring grubunda saptanmadı.

Sonuç olarak biodegradable triküspit ringi kullanılarak yapılan triküspit annulus remodeling tekniğinin, triküspit kapak ve sağ ventrikül fonksiyonlarını De Vega annuloplasti tekniğine göre daha iyi koruduğundan, triküspit kapak onarımı için diğer annuloplasti tekniklerine alternatif bir seçenek olduğu kanısındayız.

VII-KAYNAKLAR

1-Gray H. Gray's anatomy. CM Goss (ed.). Philadephia, Lea and Febiger; 1974, 589.

2-Grant JCB, Basmajian JV. Grant's method of anatomy. Baltimore, Williams and Wilkins, 1965

3-Silverman NA, Paone G.Tricuspid valve. In: Mastery of Cardiothoracic Surgery, eds: Kaiser LR, Kron IL, Spray TL, Lippincott-Raven, New York, 1998, pp:354.

4-Gordon AE. Tricuspid valve disease. In: Alpert JS, Dalen JE, Rahimtoola SH, ed. Valvuler heart disease. Philadelphia: Lippincott Williams & Wilkins, 2000, 377-392.

5-Sagie A, Schwammenthal E, Newell JB, at all. Significant tricuspid regurgitation is a marker for adverse outcome in patient TD undergoing percutaneous balon mitral valvuloplasty. J Am Coll Cardiol 1994, 24: 696.

6- Paç M, Akçevin A, Aka SA, Büket S, Sarıoğlu T. Kalp ve Damar Cerrahisi. 2004; b: 21 s: 469.

7- Katz NM, Palas RS. Traumatic rupture of tricuspid valve repair by chordal replacements and annuloplasty J Thorac Cardiovasc Surg 1986; 91:310-14.

8-Cohen SR, Sell JE, McIntosh CI, Clark RE. Tricuspit regurjiatation in patients with acquired, chronic, pure mitral regurjitation. I. Prevalence, diagnosis and comparison of preoperative clinical hemodynamic features in patients with and without tricuspid regurjitation.J Cardivasc Surg 1987;94:481-87.

9- Arbulu A, Holmes RJ, Asfaw I.Surgical treatment of intractable right-sided infective endocarditis in drug addicts:25 years experience. J Heart valve Dis 1993; 2 : 129-37.

10- Smith WR, Glauser FL, Jernison P.Ruptured chordae of tricuspid valve-consequence of follow-directed Swan-Ganz catheterization. Chest1976; 70: 790-92.

11- Huddleston CB, Rosenbloom M, Goldstein JA, Pasque MK. Biopsy-induced tricuspid regurgitation after cardiac transplantation. Ann Thorac Surg 1994;57:832-837.

12- Waller BF, Howard J, Fess S. Pathology of tricuspid valve stenosis and pure tricuspid regurjitasyon. III. Clin Cardiol 1995;18: 167-174.

13- Kitchin A, Turner R.Diagnosis and treatment of tricuspid stenosis. Br Heart J 1964; 26:364-279.

14- Chopra P,Tandon HD. Pathology of cronic rheumatic heart disease with particular reference to tricuspid valve involvement. Acta Cardiol 1977; 32: 423-34.

15- Schaff HV, Marsh DH. Multiple Valve Disease. In: Cohn LH, Edmunds LH Jr, eds. Cardiac Surgery in the Adult. New York: McGraw-Hill, 2003:1017-1045.

16- Farid L, Dayem MK, Guindy R, et al: The importance of tricuspid valve structure and function in the surgical treatment of rheumatic mitral and aortic disease. Eur Heart J 1992; 13: 36

17- Tei C, Pilgrim JP, Shah PM, et al. The tricuspid valve annulus: study of size and motion in normal subject and in patient with tricuspid regurgitation. Circulation; 1982, 66: 665.

18- Karp RB. Acquired disease of the tricuspid valve. In: Surgery of the chest, eds: Sabiston DC Jr, Spencer FC, W.B. Saunders Comp, Philadelphia, pp: 1667.

19- Karon BL, Sarano ME. Tricuspid regurgitation. In: Mayo Clinik Cardiology Rewiew, ed: Murphy JG, Lippincott Williams & Wilkins, Philadelphia, pp: 319.

20- Sagie A, Schwammenthal E, Newell JB, et al. Significant tricuspid regurgitation is a marker for adverse outcome in patient TD undergoing percutaneous balon mitral valvuloplasty. J Am Coll Cardiol; 1994,24:696.

21- Orbe LC, Sobrino N, Arcas R, et al. Initial outcome of percutaneus balloon valvuloplasty in rheumatic tricuspit valve stenosis. Am Cardiol 71:353-354,1993.

22- McGrath LB, Gonzales-Lavin L, Bailey BM, Grunkenmeier GL, Fernandez J. Tricuspid valve operation in 530 patients. J Thorac Cardivasc Surg 1990;94: 124-33.

23- Simon R, Oelert H, Borst HG, Lichtlen PR. Influence of mitral valve surgery on tricuspid incompetence concomitant with mitral valve disease. Circulation 62 (suppl I): 152-7,1980.

24- Duran CM, Pomar JL, Colman T, et al. Is tricuspid valve repair necassary? J Thorac Cardiovasc Surg1980; 80: 849-60.

25- Haerten K, Sepiel L, Loogen F. Hemodynamic studies after DeVega's tricuspid annuloplasty. Circulation1978; 58 (supply I): 28-34.

26- Coll-Mazzei JV, Jegarden O, Janody P, Rumola A.Bonnefay JY. Results of triple valve replacement: perioperative mortality and long-term results. J Cardiovasc Surg1987; 28: 369-73.

27- Lin SS, Reynertson SI, Louie EK, Levitsky S. Right ventricular volume owerload results in depression of left ventricular ejection fraction: implications for the surgical management of tricuspid valve disease. Circulation 1994;90 (supply II): 209-13.

28- Edmunds LE Cardiac Surgery in the Adult. In Mc Grath LB. Tricuspid valve disease. McGraw Hill Companies: 1054,1997.

29- Carpentier A, Deloche A, Dauptain J, at al. New reconstructive operation for correction of mitral and tricuspid insufficiency. J Thorac Cardiovasc Surg1971; 61: 1-13.

30- Carpentier A. In discussion of Gondin P, Meere C.Carpentier's annuloplasty and DeVega's annuloplasty. J Thorac Cardiovasc Surg 1975;70: 852.

31- Khonsari S. Cardiac surgery: safeguards and pitfalls in operative technique. Second edition, section, II, p: 105, 1997.

32- Kay JH, Mendez AM, Zubiate P. A furter look at tricuspid annuloplasty. Ann Thorac Surg 22: 498-500,1976.

33- De Vega NG : In discussion of Breyer RH, Mc Clenathan JH, Michaelis LL, Mc Intosh CL. Tricuspid regurgitation-a comparison of nonoparative management, tricuspid annuloplasty and tricuspid valve replacement. J thorac Cardiovasc Surg1976; 72: 867-74.

34- Kalangos A, Sierra J, Vala D, et al. Annuloplasty for valve repair with a new biodegradable ring: An experimental study. J Heart Valve Dis 2006;15:783-90.

35- Thorburn CW, Morgan JJ, Shanahan MX. Long-term results of tricuspid valve replacement and the problem of prosthetik valve trombosis. Am J Cardiol 1983; 51:1128-32.

36- Singh AK, Feng WC, Sanofsky SJ. Long term results of St-Jude Medical valve in the triscupid position Ann Throc Surg1992; 54: 538-540.

37- Gersh BJ, Schaff HV, Vatterott PJ, et al. Result of triple valve replacement in 91 patients; perioparative mortality and long-term follow-up circulation1985; 72 (1): 130-7.

38- Ishihara T, Verrans VJ, Jones M, Cabin HS, Roberts WC. Calsific deposits developing in a bovine pericardial bioprosthetic valve three days after implantation. Circulation1981; 63:718-23.

39- Pasque M, Williams WG, Coles JG, Trusler GA, Freedom VM. Tricuspid valve replacement in chlildren. Ann Thorac Surg1987; 44: 164-8.

40- Kaplan M, Kut SM, Demirtaş MM, Çimen S, Özler A. Prosthetic Replacement of Tricuspid Valve: Bioprosthetic or Mechanical. Ann Thorac Surg 73: 467-73, 2002.

41- Jae K. Oh, James B. Seward, A Jamil Tajik. The Echo Manual. Second edition. 1999; ch: 9,17 paper: 119-215.

42- Wei J, Change CY, Lee FY, et al. De Vega's semmicircular annuloplasty for tricuspid valve regurgitation. Ann. Thorac. Surg. 1993;55:482-5.

43- Cohen SR, E. Sell JE, Mc Intosh CL, et al. Tricuspid regurgitation in patients with acquired chronic, pure mitral regurgitation . I. Prevalence, diagnosis and comparison of preoperative clinical and hemodynamic features in patients with and without tricuspid regurgitation. J. Thorac. Cardiovasc. Surg. 1987;94:481-7.

44- Come PC, Riley MF. Tricuspid annular dilatation and failure of tricuspid regurgitation. Am. Heart. J. Cardiol. 1985;55:599-601.

45- Carpentier A, Deloche A, Hania G, et al. Surgical management of acquired tricuspid valve disease. J Thorac Cardiovasc Surg. 1974;67:53-65.

46- Duran CMG: Tricuspid valve surgery revisited. J Card Surg 1994;9:237-242

47- Simon R, Oelert H, Borst HG, Lichtlen PR. Influence of mitral valve surgery on tricuspid incompetence concomitant with mitral valve disease. Circulation 1980;62 (Suppl 1): 152-157.

48- King RM, Schaff HV, Danielson GK, et al. Surgery for tricuspid regurgitation late after mitral valve replacement. Circulation 1984;70 (Suppl I): 193-197.

49- Ege E, Paç M. Tricuspid ve Pulmoner kapak hastalıklarında cerrahi yaklaşım T.Klin , kardiyoloji 2002; 15:136-141.

50- Breyer RH, Mc Clenathan JH, Michaels LL, et al. Tricuspid regurgitation, a comparison of nonoperative management, tricuspid annuloplasty and tricuspid valve replacement. J Thorac Cardiovasc Surg 1976;72:867-74.

51- Kay JH, Masselli CG, Tusju HK. Surgical treatment of tricuspid insufficiency. Ann Thorac Surg 1965;162:53-8.

52- Nakano S, Kawashima Y.. Evalution of long-term results of bicuspidization annuloplasty for functional trikuspid annuloplasty.A seventeen year experience with 133 consecutive patients. J Thorac Cardiovasc Surg 1988; 2:340-5.

53- Naoki M, Tsuyoshi I, Saga Japan. Direct imaging of the tricuspid valve annular motions by fiberoptic cardioscopy in dogs: I. Does De Vega's annuloplasty preserve the annular motions. J Thorac Cardiovasc Surg 1992;104:1545-53.

54- Revuelta JM, Garcia-Rinaldi R. Failure of the De Vega technique (letter). J Thorac Cardiovasc Surg 1989;97:800-1.

55- Wei J, Change CY, Lee FY, et al. De Vega's semmicircular annuloplasty for tricuspid valve regurgitation. Ann Thorac Surg 1993;55:482-5.

56- Revuelta JM, Garcia-Rinaldi R. Segmental tricuspid annuloplasty: a new tecnique. J Thorac Cardiovasc Surg 1989;97:799-800.

57- Choi JB, Kim HK, Yoon HS, et al. Partial annular plication. Ann Thorac Surg 1995;59:891-58- Arai T, Hashimoto K, Horikoshi S, et al. Modification of De Vega tricuspid annuloplasty (letter). J. Thorac. Cardiovasc. Surg. 1991;102:320-1.

59- Gökşin İ, Yılmaz A, Önem G, Baltalarlı A, Kara H, Türk UA, Karahan N, Şağban M. Ağır Fonksiyonel Triküspit Regürjitasyonu: Modifiye Semisirculer Konstrüktif Annüloplasti' Tekniği ve Orta Dönem Sonuçları. Turkish j Thorac Cardiovasc Surg 2002; 10:72-77.

60- Haerten K, Sepiel L, Loogen F. Hemodynamic studies after DeVega's tricuspid annuloplasty. Circulation 1978; 58(supply I):28-34.

61- Borghetti V, Campana M, Scotti C, et al. Biological versus prosthetic ring in mitral valve repair: enhacement of mitral annulus dynamics and left ventricular function with pericardial annuloplasty at long term. Eur. J Cardiothorac Surg 2000; 17: 431-9.

62- Rivera R, Duran E, Ajuria M. Carpentier's flexible ring versus DeVega's annuloplasty. J Thorac Cardiovasc Surg 1985; 89:196-203.

63- Chon LH. Tricuspit regurjitation secondery to mitral valve disease: when or how to repair. J Cardiac Surg 1994; 9 (supply I): 237-42.

64- Kuwaki K, Maanisha K. Tricuspid valve surgery for functional tricuspid valve regurgitation associated with left sided valvular disease. Eur J Cardiothorac Surg 2001; 20:577-82.

65- Patrick M. McCarthy, MDa,*, Sunil K. Bhudia, MDa, Jeevanantham Rajeswaran, MSca, et al. Tricuspid valve repair:durability and risk factors for failure. J Thorac Cardiovasc Surg 2004;127:674-685.

66- Gatti G, MDa, Giuseppe Maffei, MDa, Anna M. Lusa, MDa, Peppino Pugliese. Tricuspid valve repair with the Cosgrove-Edwards annuloplasty system: early clinical and echocardiographic results. Ann Thorac Surg 2001; 72:764-767.

67- Onada K, MD, PhDa, Yasuda F, MD, PhDa, Motoshi Takao, et al. Long-term follow-up after carpentier-Edwards ring annuloplasty for tricuspid regurgitation. Ann Thorac Surg 2000;70:796-799.

68- Kazaz M, Celkan MA, Ustunsoy H, et al. Mitral annuloplasty with biodegradable ring for infective endocarditis: a new tool for the surgeon for valve repair in childhood. Interact Cardiovasc Thorac Surg 2005;4:378-380.

- Tezel T, Demirtaş M, Çelik S.Kalp kapak hastalıkları 2005; b:11-12, s:2005-229.

30- Yavuz S.Should stitch annuloplasty really be abondoned for developed flexible prosthetic band or ring in functional tricuspid regurgitation.Interact CardioVasc Surg 2007;doi:10.510/icvts.2007.156786B.