Uzm. Dr. İhsan ALUR

ATRİAL SEPTAL DEFEKT (ASD)

Tanım

- Atriyal septumun herhangi bir bölgesinde herhangi bir boyuttaki delik ASD olarak tanımlanabilir.
- Konjenital kalp hastalıklarından en sık rastlanılanıdır(%10-15).

Tarihçe

- Roesler, 1934 yılında otopsi ile tanı koydu,
- Bedford, 1941 canlı hastalarda tanı koymaya başladı.
- Sondergand, purse-string kapama tekniği
- Lewis ve Swan ,inflow oklüzyon ve hipotermi ile direk sütür kapama tekniği
- Gibbon,1953 ekstra korporeal dolaşım eşliğinde ilk defa başarılı olarak düzeltilen kardiyak lezyon (Açık kalp cerrahisinin başlangıcıdır).
- King 1980 yılında perkütan kateter tekniği uygulanmaya başlandı.

Embriyoloji

- Septum primum 4. gestasyon haftasında oluşur.
- Primitive atriyumun ortasından sagital planda orak şeklinde ortaya çıkar ve AV kanalın endokardiyal yastıklarına doğru büyümeye başlar.
- Septum primum konkavitesi apekse doğrudur.
- Septum primum alt ucu ve AV kanalın endokardiyal yastıkları arasındaki açıklık ostium primumdur.

- Septum primum AV kanal endokardiyal yastıkları ile birleşip ostium primum kapanmadan önce septum primumda ikinci bir açıklık olur.
- Bu ostium sekundumdur ve septum primum üst bölgesindeki dokunun resorbsiyonuyla olur.(5.-6. haftada oluşur.)
- Bu esnada septum primumun sağında septum sekundum gelişmeye başlar.Bu yapı konkav şekildedir ve sinus venosusun açıldığı bölgeye posteriyora doğru konkavitesi uzanır.
- Septum sekundumun bir ucu superiyora diğer ucu ise inferiyora doğru uzanır.İnferiyor kısmı endokardiyal yastıklarla birleşir.
- Septum sekundumdaki açıklık foramen ovaleyi oluşturur.Septum primum ve sekundum birleşecek ,foramen ovale septum primumun sağında yer alacaktır.

- Fetal hayatta sağ atriyum basıncının yüksekliği ,pulmoner vasküler rezistans (PVR),sistemik vasküler rezistans (SVR) hemen hemen eşit olmasından dolayı kan akımı sağdan soladır.
- Doğumda heriki septa, septum sekundum ve septum primum birleşecektir.
- %25-30 septum primum flebi septum sekundumla birleşemeyecek,septum primum foramen ovale valvi gibi davranacaktır.
- RA basıncı LA basıncına ulaşana kadar shunt oluşacaktır.LA basıncı artıncada kapanacaktır.

Sınıflama

- ASD ,ostium sekundum defektler ve atrio-ventriküler kanal defektleri (endokardial cushion defektleri) olmak üzere iki grup altında incelenir.

  1.Ostium sekundum tip defektler

  2.Ostium primum(A-V kanal tip) tip defektler

tium sekundum tip defektler

- Bu defektler septum primumun tam gelişmemesi yada geliştikten sonra delinmesi sonucu meydana gelir.

1.Fossa ovalis defekti

2.Superior kaval (sinus venosus)tip defekt

3.İnferior kaval (low) tip defekt

4.Persistan foramen ovale

5.Koroner sinüs defekt(unroofed koroner sinüs

6.Single (common)atrium

- **Fossa ovalis defekti**: %65 oranında görülür.Atriyal septumun orta bölümünde septum primumun gelişimsel bozukluğu,az yada çok dereceli fossa ovalis tabanının yokluğu söz konusudur.Genelde oval şekildedir.

- **Superior kaval (sinus venosus)tip defekt**: %6-10. Superior vena kava (SVC) ile sağ atrium (RA) birleşme yerine yakın olarak yer alırlar ve çoğunlukla sağ üst ve orta pulmoner lob venöz dönüş anomalileri ile birlikte bulunurlar(%95)

- **İnferior kaval (low) tip defekt**: %20 İnferior vena kava girişi ile inferior limbik septum arasında yer alır.Pulmoner sağ alt lob venlerinin IVC ya veya RA a anormal dönüşü bulunabilir fakat sık değildir.

- **Persistan foramen ovale**: %6. Foramen ovale doğumdan hemen sonra önce fonksiyonel,sonrada anatomik (6-12 ay) olarak kapanır.Eğer foramen ovaleyi örten yapraklardan üstte bulunan çok kısa ise veya atriyum dilatasyonu nedeni ile foramen ovale genişler ve persistan foramen ovale denilen defekt oluşur

- **Koroner sinüs defekt(unroofed koroner sinüs)**: Nadir.Koroner sinüs çatısındaki defekt ile sol atriumla iletişim kurar.Genellikle persistan sol SVC ile beraber bulunur.

- **Single (common)atrium**: oldukça nadir.Atrial septum hiç gelişmez.Sıklıkla AV kanal tip defektlerde gözlenir

Beraber bulunabilen lezyonlar

- *Pulmoner stenoz %10
- *Parsiyal anormal pulmoner venöz dönüş %7
- *VSD %5
- *PDA %3
- *Mitral stenoz %2
- *Persistan sol SVC %2
- * Triküspit atrezisi

Beraber bulunabilen sendromlar:

- *Lutembacher sendromu(ASD+Romatizmal MS)
- *Holt-Oram sendromu (sec. ASD+el deformiteleri)
- *Marfan sendromu
- *Turner sendromu

Hemodinami

- ASD den geçen kanın yönü ,defektin büyüklüğüne ve diyastol boyunca sol ve sağ ventrikülün kompliyansına bağlıdır.
- Normalde sol atrial basınç sağ atrial basınçtan büyüktür. Bu da soldan sağa şantı sağlar.
- Eğer delik 1 cm den büyükse basınçlar eşitlenir ve atriumlar arasındaki basınç farkı her iki ventrikülün genişleme kapasitesine bağlı duruma gelir.

- Yenidoğan döneminde sol ve sağ ventrikül kompliyansları hemen hemen eşittir ve şant mikstir.
- Hayatın ilk birkaç haftasında pulmoner vasküler rezistans düşer ,sağ ventrikül basıncı düşer ve sağ ventrikül kompliyansı yükselir, böylece soldan sağa olan şant miktarında artma olur.

- Büyük çocuklarda ve erişkinlerde ise sol atrium basıncı sağdan fazla olduğu için şant soldan sağadır.
- Çocuklukta pulmoner akım sistemik akımın 2-4 misli artmasına rağmen pulmoner hipertansiyon görülme sıklığı %5-%8 dir.
- Sağ ventrikül ve pulmoner vasküler yatağın volüm yüklenmesi uzun periyodlar boyunca iyi tolere edilir.
- 3. ve 4. dekada doğru pulmoner hipertansiyon %35-%50 oranında görülür.
- Sağ ventrikül kompliyansı zamanla azalır ,sol sağ şant azalır,ciddi pulmoner vasküler hastalık ve sağ ventrikül yetmezliği sonucu shunt tersine döner (Eisenmenger) ve siyanoz oluşur.

Klinik

- Genelde çoğu asemptomatiktir ve çoğu rutin fizik muayene sırasında kardiyak üfürüm duyulması ile ortaya çıkar.
- Kızlarda 2 kat daha sıktır.
- Bir çok hastada 4.-5. dekata kadar semptom görülmez(ostium sekundum)
- Semptomlar genelde yorgunluk ve dispnedir,gelişme geriliği nadirdir.
- Atrial fibrilasyon,kalp yetmezliği ve pulmoner hipertansiyon 4. dekatta ve sonrasında ortaya çıkabilir.
- Endokardit nadirdir.
- Pulmoner odakta anormal pulsasyon saptanabilir,sağ ventrikül genişlemesine bağlı olarak sternum sol alt kısmında sistolik vuru ele gelebilir.
- İkinci ses sabit çiftleşmiştir.

- P2 normal yada hafifçe artmıştır.
- Geniş şantlarda TV açılma sesi duyulabilir.
- Pulmoner bölgede sistolik ejeksiyon üfürümü duyulabilir.
- Sternum sol alt kısmında triküspitten geçen kan akımının artmasına bağlı olarak middiyastolik üfürüm duyulabilir.
- ASD de siyanoz ancak pulmoner hipertansiyon gelişirse görülür.

Laboratuar:

- **Radyografi:** -geniş pulmoner trunk
  -geniş pulmoner arteryel dallar
  -ufak aorta
  - RV genişlemesi

- **EKG:** -RV hipertrofisi ile birlikte RBBB
  -PR mesafesi uzaması
  -WPW kısa PR ile birlikte görülebilir.

- **<u>EKO</u> (M-Mode)**

  1)RV yüklenmesi

  2)RA ve RV genişlemesi

  3)ventriküler septumun paradoksal hareketi

  -Crossectional eko sekundum ASD yi %90 gösterir,sinus venosus defekti % 50 gösterir.

- **<u>Kateter</u>:**

  -RA ve RV SO2 yüksek

  -RA ve LA basınçları normal

  -pulmoner basınç genellikle normal

  -pulmoner akımın artmasına bağlı olarak pulmoner kapakta hafif gradient olabilir.

Operasyon endikasyonları

- ASD ilk yılda kapanabilir,iki yaşından sonra spontan kapanma nadirdir.
- Komplikasyonsuz ASD ve RV volüm yüklenmesi op. endikasyonudur.
- Qp/Qs 1,5 tan büyükse
- Medikal tedaviye rağmen yetmezlik devam ediyorsa
- Yaşlı yada çok genç olmak kontraendike değildir.
- MY yada TY varsa kontraendike değildir
- PVR >8u/m² ve sürekli sağdan sola şant varsa op. kontraendike

  Eğer vazodilatatörlerle 7 u /m² nin altına düşürülüyor ve pulmoner vasküler hastalıkta gerileme oluyorsa op. yapılabilir.
- Operasyon için optimal yaş 5 yaş altı, ideali 2-3 yaş arasıdır.

Operasyon tekniği

- Median sternotomi
- Bilateral 4.İKA submamarial
- sağ 5. İKA anterolateral torakotomi

- İntra perikardial anatomi incelenir,pulmoner venleri LSVC incelenir.
- RA ve RV boyutları incelenir.
- Kanülasyon sırasında digital eksplorasyon,ASD boyutları,PVD anomalisi MY ve TY araştırılır.
- Mortalite %0,4

- Fossa ovalis tipi defektlerde ,sinüs noduna ve arterine zarar vermemek için oblik sağ atriotomi uygulanır.
- Koroner sinüs tipi ASD lerde ,ASD AV noda çok yakındır. Dikişler defekt üst kenarına yakın konmalı ,bu yüzden patch tercih edilir.

- 35 yaş üstü hastalarda atrial ffibrilasyon insidansının ve dolayısı ile pulmoner ve sistemik embolizasyon riskinin yüksek olması nedeniyle onarımdan sonraki 8-12.haftaya kadar oral antikoagülasyon önerilebilir.
- Çocuklarda genelde op. sonrası semptom görülmez.

- ASD kapanmasından sonra ;
  - -asc. aortada MAP artar
  - -pulmoner kan akımı azalır
  - -RA basınç düşer
  - -LA basınç artar
  - -RV diyastolik boyutları azalır

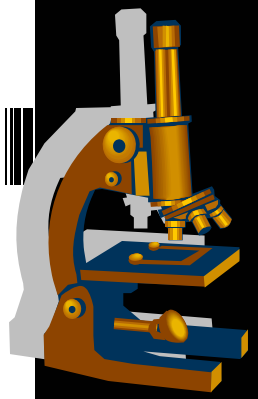

ATRİOVENTRİKÜLER SEPTAL DEFEKTLER (AVSD)

AVSD

- Atrioventriküler septumu ve atrioventriküler (AV) kapakları ilgilendiren kombine bir anomalidir.
- Defekt primer olarak interatrial olabilir yada interventriküler komponentide olabilir.

- Bütün formlarında aşağıdaki anomaliler mevcuttur:
  *AV septumda defekt
  *AV kapaklarda defekt
  *Ventriküler septumda çanak şeklinde defekt ve septumun inlet-apeks bölümünün kısa olması
  *LV outflow bölümünün kaz boynu deformitesi göstermesi ve septumun apeks-outflow bölümünün uzun olması
  *Koroner sinüs,AV node ve his demetinin aşağı doğru yer değiştirmesi

AV septal defekti = AV kanal defekti = endokardial yastık defekti

Canlı doğan konjenital kalp hastalarının %4-5 idir (%3,9)

Birliktelik

- Down sendromluların %40 ında konj. Kalp hastalığı mevcut ve bunlarında %40 ında AVSD özelliklede komplet formu görülür.
- Parsiyel formu Di George send. ve Ellis van Creveld send. sıktır.

Embriyoloji

- Normal embriyoda 30-37. günler arasında septum ortaya çıkar ve endokardial yastıkların gelişimiyle birleşerek normal AV kapakları yaparlar.
- Endokardial yastıkların ve AV septumun hatalı gelişimi AV septal defektlerin (AVSD) oluşumundan sorumludur.

- Anterior mitral leaflet hemen her zaman deformedir ve primum ASD hemen her zaman mevcuttur.
- Bütün AVSD de major endokardiyal yastıkların birleşmesinde bir miktar yetersizlik vardır.
- Septum primumun serbest kenarı birleşecek bir kenar bulamaz ve bir interatriyal birleşim gelişir.

- AV node posteriora doğru, koroner sinüsün ağzına doğru yer değiştirmiştir ve his demeti inferiora septal defektin inferior rimi boyunca yer değiştirmiştir.

Ek kardiyak anomaliler

- -PDA %10
- -Fallot tetralojisi %10
- -Çift çıkımlı sol ventrikül
- -TGA
- -Unroofed koroner sinüs(Sol SVC ile)

Anatomi

- Anatomik olarak 3 alt gruba ayrılır.

  1)Parsiyal

  2)Komplet

  3)Komplet AV defekt+interatrial ilişki yok (intermediate)

1)Parsiyal AVSD

- Baskın anatomik özellikler ostium primum tip ASD ve sol AV kapak anomalileridir.
- Atrial septumun alt kısmında bir defekt vardır.
- Bu defektin alt tarafı mitral ve triküspit kapak ile ilişkilidir.
- Defekt değişik büyüklüktedir,çoğunlukla mitral kapakta bir kleft mevcuttur.
- Triküspit kapak ve ventriküler septum normaldir.
- Mitral ve triküspit anulusları ayrıdır.

- Tek başına yada değişik varyasyonlarda 4 komponent mevcuttur;

  a)primum ASD
  b)İnlet VSD (subtriküspit)
  c)Cleft anterior mitral leaflet
  d)Genişlemiş anteroseptal triküspit kommissür

- Sol AV kapakta 3 leaflet yapısı vardır.

  -sol lateral
  -sol superior
  -sol inferior

  Sağ AV kapaktada 3 leaflet vardır

  -sağ superior
  -sağ lateral
  -sağ inferior

- Anterior mitral leafletteki cleftin doğrultusu ventriküler septumun orta kısmına doğrudur, İzole mitral kleftlerde ise aort kapak anulusuna doğrudur.

Birlikte görülen anomaliler

- Sekundum ASD+ sol PSVC
- PS,TS veya atrezisi
- Aort koarktasyonu
- PDA
- Membranöz VSD
- Hipoplastik LV

2)Komplet AVSD

- Primum ASD yine mevcuttur ancak bu defekt ventriküler septumun üst kısmına da uzanır.
- Hem sağ hem sol ventriküller arasında bir ortak AV kapak vardır.
- Ortak AV kapağın 6 leafleti genelde mevcuttur.
- 1966 yılında Rastelli komplet AVSD leri sol anterior bridging leafletin(ABL) anatomisine göre A;B;C olarak subgruplara ayırmıştır

- **Tip A)** ABL sol ventriküle aittir ve anterior triküspit leaflet (ATL) ile olan kommisürü ventriküler septumun sağ anterior superior rimi boyunca uzanır.
- **Tip B)** ABL geniştir ve ventriküler septumu komple kapsar.Medial papiller kas septal banda yada moderatör banda apikal olarak tutunmuştur.
- **Tip C)** ABL ventriküler septuma tutunmamıştır ve ATL genelde çok küçüktür.ABL daha geniştir ve ventriküler septumu tip A ve B den daha çok örter.Medial papiller kas AT papiller adaleye tutunmuştur.Serbest interventriküler geçiş vardır ve leaflet serbest dalgalanan leaflet olarak adlandırılır.

- AV kapak orifisi daima apikal yerdeğiştirmiştir,uzun dar bir LVOT a neden olur.
- Angiografik olarak kaz boynu (goose neck)deformitesi görülür.
- DORV(Double outlet right ventrikül) +/-PS Fallot,TGA birlikte görülebilen anomalilerdir.

3)Atrial ilişkisi olmayan (intermediate) komplet AVSD

- En nadir görülen formdur.
- Primum septum sağlamdır.
- İnterventriküler ilişki genelde geniştir ve bütün inlet septumu kapsayabilir.

Klinik

- Soldan sağa şantın derecesine ve AV kapakların yetmezliğinin derecesine bağlıdır.
- Soldan sağa şantın derecesi ise

  a)ASD genişliğine

  b)VSD genişliği

  c)ventriküllerin relatif kompliyansına

  d)sistemik ve pulmoner damar yatağının relatif rezistansına bağlıdır.

- Geniş bir sol-sağ şant artmış pulmoner kan akımı ile beraberdir.
- AV kapak yetersizliği partial defektlerde %10-15 ciddi,komplet vakalarda %15 ciddi,%20 vakada da orta derecededir.

- ASD kliniğine ek olarak MY kliniği vardır.
- MY neticesi nefes darlığı ,taşipne,tekrarlayan solunum yolu infeksiyonları ,yorgunluk
- 2. kalp sesi sabit çiftleşmiştir
- MY üfürümü(apeksten koltuk altına)
- MY bağlı AF,flatter(%20)
- VSD nin sistolik üfürümü
- Aşırı akımın yaptığı diyastolik murmur
- Bakteriyel endokardit nadirdir.

Laboratuar

- **Radyografi:**
  -Kardiomegali (LV,RV,RA genişleme)
  -AC vaskülarizasyonunda artma(Pulmoner kan akımına ve PVR a göre)
- **EKG:**
  -RV ve LV hipertrofi bulguları
  -PR uzaması
  -P dalgası değişiklikleri

- **EKO:**
  -Genellikle mitral kapak LV çıkımını daraltacak şekilde öne doğru yer değiştirmiştir.
  -Partial AVSD lerinde sadece rutin tetkikler ve 2 boyutlu eko ile tanı konulup ameliyat edilebilir.
  -Komplet AVSD lerde de sadece eko ile tanı konulabilir ve kateter gerekmez.Ancak 6 aylıktan büyükler de PVR için veya eko net aydınlatamıyorsa kateter gerekebilir.

- **Kateter:**

  -Şant miktarı,kapak deformitesi,resistans ölçümleri,ventrikül septumu, outflow darlığı tespit edilebilir.

  -RA daki SO2,IVC ve SVC girişindeki SO2 den yüksektir.

  -RV girişi SO2 yüksek bulunabilir.

  -LV angiogramı ,MV in öne doğru yer değiştirmesi nedeni ile LV çıkımındaki daralmaya bağlı olarak meydana gelen ve kaz boynu deformitesi denen görünümdedir.

Operasyon endikasyonları

- **Partial :**

  -En uygun yaş 1-2 yaş arasıdır.Genellikle pulmoner hipertansiyon yoktur.

  -Eğer semptom veya şikayet varsa (KKY yada büyüme gelişme geriliği) operasyon derhal yapılmalıdır.

- **Komplet:**

  -3-6 ay arası uygun zamandır.Eğer genel durum uygun değilse ilk haftalarda yapılmalıdır.

  -Ancak KKY,büyüme bozukluğu veya PVR artışı varsa derhal yapılmalı

Operasyon

- **Amaç;**
  -ASD nin kapatılması,
  -İnterventriküler komünükasyonun giderilmesi,
  -2 ayrı kompetan AV kapağın oluşturulması,
  -İleti sisteminin korunmasıdır.

Operatif teknik

1) Palyatif pulmoner arter banding

2)Komplet tamir

Palyatif pulmoner arter banding

- 6 aydan ufak çocuklarda
- 5 kg. dan ufak çocuklarda
- Kontrol altına alınamayan KKY de düzeltilemeyecek miktarda musküler VSD varsa
- Ventrikül balansı konusunda şüphe varsa pulmoner banding tercih edilebilir.

Komplet tamir

- **Pugar ve Mc Goon-----Single patch tekniği;**

  -ASD ve VSD yi tek patch ile kapatıp,sol AV kapağı bileaflet kapak halinde onarmış.

  -ABL anulus ortasından bölünüyor.

  -Mayo klinikte geliştirilmiş.

- **Piccoli ve Studer;**

  -sol AV kapağın kleftini gerçek bir komissür kabul ederek trileaflet bir kapak gibi onarmışlardır.

- **Carpentier----Two patch tekniği:**

  -Bir patch ventriküler defekti,bir diğeride ASD yi kapatmak için kullanılır, -Sol AV kapak trileaflet olarak bırakılmıştır,clefti kapatmaz .

  -Post op geç dönemde kapakta yetmezlik gelişebiliyor.

Risk faktörleri

- Yaş,
- AV kapaktaki yetmezlik derecesi,preop. fonksiyonel sınıf operasyon için risk faktörleridir.

Sonuçlar

- Erken dönem mortalite
  -partial AVSD te %1,
  -Komplette %3 tür,
  -1 yıllık geç sürvi %98,
  -20 yıllık %96 dır.
- Bradikardi ve sinüs nod disfonksiyonu postop görülebilir.

VENTRİKÜLER SEPTAL DEFEKTLER(VSD)

VSD

- Ventriküller arası septumda görülen bir açıklıktır.
- Her 1000 canlı doğumda 1,3-2,5 oranında görülür.
- Prematürlerde 4,5-7/1000 görülür.
- Doğumsal kalp hastalıklarının %20-26 sını oluşturur.
- VSD li hastaların %50 sinde ek major kardiovasküler malformasyonlar mevcuttur.
- Kadın/erkek =%56/%44.

Tarihçe

- 1879 yılında ilk kez Roger tarafından tanımlanmıştır.Bu anomalinin en hafif şekli halen onun adı ile anılmaktadır.
- 1879 da Eisenmenger, VSD ve overriding aortaya sahip bir hastada kendi adı ile anılan kompleksi tarif etmiştir.
- 1947 Taussing VSD klinik belirti ve bulgularını ortaya koymuştur.
- 1954 Lillihei ilk başarılı tamiri kross sirkülasyon kullanarak yapmıştır.
- 1956 Kirklin CPB kullanarak gerçekleştirdikleri 20 vakalık serisini yayınlamıştır.
- 1957 Lillihei VSD tamirinde atrial yaklaşımın uygulanabilirliğini tarif etmiştir.

Birlikte olduğu anomaliler

-Pulmoner stenoz %20
-ASD %17
-Aort koarktasyonu %5
-Persistan LSVC %9
-PDA %6 -
Aorta dextrapo. %5
-Memb.sept.anevr. %1
-TY %1
-AY %0,7
-MY %0,5

- Cerrahi tedaviye giden VSD ' lerin yaklaşık %50 sinde ek lezyon bulunur.
- PDA %6 sında görülmekle birlikte kalp yetmezliğinde olan infantların %25 inde PDA vardır.

Sınıflandırma

- **Soto** tarafından interventriküler septum 4 bölgeye ayrılmıştır;

  1)Membranöz septum (relatif olarak ufakitriküspitin septal leafleti ile ikiye bölünür)

  2)Outlet yada konal septum(Kristadan pulmoner kapağa doğru olan kısım)

  3)İnlet yada AV kanal septum(Triküspit ile mitral kapakları ayırır.)

  4)Musküler yada trabeküler septum(Triküspit leafletlerinin apekse doğru uzantıları ile krista supraventrikülarisin üst kısmı)

- VSD ler patolojik anatomiye göre,embriyolojik ve morfolojik özelliklerine göre çeşitli sınıflandırmalar yapılmıştır.

  1)Perimembranöz VSD(infra kristal,membranöz,konoventriküler) %80

  2)Outlet VSD(supra kristal, konal, infundibuler, subpulmoner,subarteryel) %5-7

  3)İnlet VSD (AV kanal tipi) %5-8

  4)Musküler VSD %5-20

1)Perimembranöz VSD

- En sık (%80) .
- Membranöz septumun AV parçası her zaman intakttır.
- Defisit interventriküler kısımdadır.
- Perimembranöz defektler aortik orifisin altında lokalizedir.
- RV tarafından bakıldığında krista supra ventrikülarisin altında ,konal papiller adelenin arkasında membranöz septumda yeralır.
- İnfra kristal tip VSD de denir.

- Perimembranöz defektler musküler septuma doğru yayılır ve buna göre subgruplara ayrılır:

  a)inlet
  b) trabeküler
  c)infundibuler (outlet)

- Trabeküler perimembranöz defektlerde triküspit kapağın medial papiller kası defektin apeksine lokalize olma eğilimindedir.
- Sıklıkla triküspit septal leaflet klefttir ve defektin kenarına yapışır.
- O zaman kleft arasından LV- RA arası şant oluşur.
- Her ne kadar bu tür şantların membranöz septumun AV parçasının yokluğuna bağlansada bu durum oldukça nadirdir.(RA-LV defekt=Gerbode defekt)

- Perimembranöz defekt RV outlet ve inlet komponentlerinin ikisine birden uzanabilir.
- Bu tip saf trabeküler lezyonlardan daha sık oranda görülür ve Confluent defektler olarak adlandırılırlar.

- Cerrahi açıdan perimembranöz defektlerin posteroinferio kenarı major risk alanını oluşturur çünkü his hüzmesi subendokardial pozisyonda bu bölgeden geçer.
- Triküspit septal leafleti inlet ve trabeküler tip perimembç defektleri örtebilir.
- Diğer bir örtme mekanızmasıda defekt çevresindeki doku parçalarının anevrizmal genişlemesidir.
- Bu durum oldukça nadir olup membranöz septum anevrizması olarak adlandırılır.
- Aort kapağın sağ koroner kasp veya nadiren non koroner kasp prolapsusu perimembranöz defektlerde görülebilir.Buda aort yetmezliğine neden olur.

2)Outlet tip VSD

- Subarteryel,konal,supra kristal veya subpulmoner de denir(%5-7)
- RV ve LV outlet kısmında lokalizelerdir.
- Asyalılarda daha sık (%29).
- Sağ ventrikül çıkımında krista supra ventrikülaris ile pulmoner kapak arasında yer alır.

3)İnlet tip VSD

- AV kanal tip VSD(%5-8)
- RV inlet kısmı ile triküspitin septal leafleti arasındadır.
- Endokardial yastıkların gelişimindeki bozukluk sonucu meydanna gelir.
- Defekt genelde membranöz septuma kadar uzanıt.
- Medial papiller kas (Lancisi) defektin ön kenarına yapışır.

4)Musküler tip VSD

- %5-20
- Defekt tamamen musküler rimden oluşur.
- Müsküler septumda konal papiller adalenin önünde yerleşir.
- Multiple olabilir.(swiss cheese)
- Lokalizasyonuna göre anterior,inlet septumda,midmusküler ve apikal olabilir.
- Defektin çevresi cerrahi açıdan risk taşımaz.

- **Ayrıca VSD nin büyüklüğüne göre ;**

  A)Geniş

  B)Ufak

  C)Moderate

A)Geniş:

-Anatomik olarak defektin çapı $1cm^2/m^2$den büyük yada aort ring çapının yarısından fazladır.

-iki ventrikül arasında basınç farkının olup olmamasına bakılarak **restriktif** (basınç farkı var) veya **nonrestriktif** (basınçlar eşit) olarak ayrılır.

-Qp/Qs 2 den büyüktür.PAP yüksektir.

-LV diastolik yüklenmesi ve ileri safhalarda KKY gelişir.

B)Ufak:

-Defektin çapı 1cm²/m² den küçük yada aort ring çapının 1/3 ünden küçüktür. -RV ile LV arasında basınç farkı vardır.PAP fazla yükselmez. -Qp/Qs oranı 1,5 dan küçüktür. -LV üzerine fazla yük binmez. -İleride KKY gelişme ihtimali azdır.

- **C)Moderate :**

  -Bu iki form arasında yer alır. -PAP fazla yükselmez,

  -PVR düşüktür.

Patofizyoloji

- VSD patofizyolojisini defektin boyutu ve PVR belirler.
- Doğumda şant yüksek PVR a bağlı olarak limitlidir.
- Fakat ilk birkaç haftada PVR düşünce Qp/Qs giderek artar.
- Rekürran solunum yolu infeksiyonları,nefes darlığı tipik görüntülerdir.
- İrreversible pulm. hipertansiyon olağan değildir.

- RV sistolik basınçları sistemik basıncın %70-85 seviyelerine geldiği zaman L-R şant gradienti 15-30 mm Hg. bulur.
- Birçok infantta ,defekt restriktif tipte ise RV basınçları normal yada hafif-orta yükselmiştir ve şant çocuk büyüyene kadar bulgu vermeyebilir.
- Geniş non restriktif VSD lerde L-R şantta artış ilk birkaç ayda olur,LA a gelen fazla kan volümü pulmoner venöz hipertansiyona neden olur.

- Artmış LV volüm yüklenmesi 2-8 haftalık zaman içerisinde KKY bulgularının ortaya çıkmasına neden olabilir.
- Geniş L-R şantı olan VSD li infantlarda miyokardial hipertrofi gelişme hızı kompansasyonda en önemli major faktördür.
- Geniş tamir edilmemiş VSD lerde kronik hasara bağlı adventisyada kalınlaşma,medial hipertrofi ve intimal hasar sonucu pulmoner obstrüktif hastalık meydana gelir.

- Pulmoner vasküler hastalık patolojisi **Heath ve Edwards** tarafından otopsi raporlarına göre 6 grade ayrılmıştır;

  -Grade 1) Medial hipertrofi var ancak intimal proliferasyon yok,

  -Grade 2)Sellüler intimal reaksiyon ile birlikte medial hipertrofi,

  -Grade 3)İntimal fibrozis,medial hipertrofi ve muhtemel vasküler dilatasyon

  -Grade 4)Generalize vasküler dilatasyon,intimal fibrozis,oklüde olmuş vasküler alanlar

  -Grade 5)Kavernöz veya adenomatöz lezyonlar

  -Grade 6)Grade 5 teki lezyonlara ilaveten nekrotizan arteritis

  Onarımdan sonra grade 4 ve üzerindeki pulmoner vasküler hastalık reversible değildir.

- Perimembranöz VSD lerin kendiliğinden kapanma olasılığı vardır fakat AV kanal tipi ve subarteryel VSD lerde nadirdir.
- Spontan kapanma olasılığı yaşla ters orantılıdır.

  -1 aylıkken görülen VSD lerin %80 i spontan kapanabilirken,

  -6 aylıkların %50 si,12 aylıkların %25 i spontan kapanabilir.
- Bakteriyel endokardit potansiyel ciddi komplikasyondur.(%0,15-0,3/yıl).
- Orta ve küçük VSD lerde daha sıktır.

Klinik

- VSD ler doğumda nadir olarak fark edilirler.
- İntra uterin yüksek PVR ın düşmesi birkaç haftayı bulur.
- Fetal PVR öylesine yüksektir ki unrestriktif bir defektte bile üfürüm duymak zordur.dolayısı ile rutin post natal muayenede tanı koyulması nadirdir.
- Pulmoner flowun artması ile taşipne olur.
- Bu KKY nin başlangıcının göstergesidir.Efor dispnesi oluşur ve bu beslenme esnasında kendini gösterir.

- Ufak VSD lilerde 3.-4. interkostal aralıkta pansistolik üfürüm dışında bir semptom bulunmaz.
- Geniş VSD lilerde taşipne,hepatomegali,nefes darlığı,tekrarlayan pulmoner enfeksiyonlar ,KKY liği bulguları bulunur.
- PVR belirgin artmadığı sürece S3 ve apekste diyastolik üfürüm (mitral kapaktan geçen artmış kan volümüne bağlı)duyulur.

- PVR deki progresif artışla sistolik üfürüm ve thrill daha kısa ve yumuşak hal alır,şiddetli olanlarda duyulmayabilir.
- Bu grup hastada diyastolik pulmoner yetmezlik üfürümü ,sertleşmiş S2 ve siyanoz görülür.

Laboratuar

- **EKG:**

  -Ufak VSD lerde normal

  -LV ve RV hipertrofisi

- **TELE:**

  -Ufak VSD lerde normal

  -Orta defektlerde kardiyak genişleme,pulmoner arter gölgesinde genişleme,pulm. vaskülaritede artma

  -Pulmoner HT gelişenlerde RV büyümesi.

- **EKO:**
  -Defektin yerini,sağ ve sol şantın büyüklüğünü,pulmoner HT'u saptamada yardımcı

- **KATETER:**
  -Defektlerin sayısını, şantın miktarını, defektin yerini gösterme,
  -Eşlik eden defektin saptanması,PVR değerlendirilmesinde

Cerrahi tedavi

-Direkt cerrahi tamir tercih edilen operatif tedavi şeklidir.

-2 kg ağırlığındaki infantlar CPB a sokulabilir

-Güncel cerrahi mortalite sadece VSD ler için %3 ün altındadır.

-Multıple VSD onarımı için %5 tir.

- Tedavide hastanın yaşı,hastanın semptomlarının ciddiyeti,PVR ın büyüklüğü,defektin tipi ve boyutu,mevcut yandaş malformasyonların varlığı rol oynar.

Operasyon endikasyonları

- a)medikal tedaviye rağmen kontrol edilemeyen KKY,
- b)büyüme ,gelişme geriliği,
- c)rekürran solunum yolu infeksiyonları
- d)geniş defektler semptom yoksa dahi 2 yaş civarı
- e)artmış PAP,1 yaş civarı
- f)Qp/Qs > 2/1
- g)PVR 8 ü/m² üzerinde ise acil op.

- İzole VSD özellikle düşük PVR varsa operasyon 12 aya kadar spontan kapanması umularak beklenir.
- AV kanal tipi ve subarteryel VSD lerin spontan kapanma şansı olmadığından erkenden kapatılmalıdır.
- Swiss cheese VSD lerde ilk 3 ayda pulmoner arter banding tercih edilir.

- Band komplikasyonu görülmedikçe debanding ve onarım 3-5 yaşa kadar ertelenmelidir.
- Subarteryel ve musküler outlet defektler haricinde birçok VSD sağ atriumdan triküspit kapak retrakte edilerek kapatılır.

- Subarteryel VSD ler pulmoner kapaktan yada sağ ventriküler yaklaşım ile tamir edilebilir.
- Musküler VSD ler ,midmusküler ve inlet septal musküler defektler sağ atriumdan kapatılır.

- İnfant dönemini geçmiş büyük VSD li hastalarada cerrahi tedavi PV hastalığın derecesine bağlıdır.

  -PVR 10 ü/m² üzerinde ise,

  -Qp/Qs kan akımı oranı 1,5 altında ise ,

  -Klinik bulgular uyumlu ise (sistolik üfürümün zayıf olması,apikal diyastolik üfürümün bulunmaması,AC grafisinde pleatorenin olmaması,LV ün normal hacimde olması,EKG de RV hipertrofisinin olmaması) operasyon önerilmez.
- Operasyon egzersiz esnasındaki sağ-sol şantı engelleyecek,egzersiz kapasitesini azaltacak ve yaşam beklentisini kısaltacaktır.

- PVR 5-10 ü m^2 ise her ne kadar operasyon sonrası PV hastalık progresyonu olacaksa da operasyon önerilir.
- Qp/Qs =1,5-1,8 ise orta derecedeki egzersiz esnasında 1 olacak olursa (egzersiz esnasında periferik vazodilatasyon olur ve sistemik akım artar iken fiks PVR sonucu pulmoner akımda artma olmaz.) inoperabıl kabul edilir.

- Subarteryel defektler küçük olsalar dahi 5 yaşından sonra kapatılmalıdır.
- Aort yetmezlik üfürümü duyuluyorsa veya aortik kusp deformitesi varsa acil cerrahi girişim gerekir.
- VSD nin postereinferior riminden dikişleri mümkün olduğunca uzak konması ileti sistemini korumak açısından önemlidir.
- Operasyon sonrası komplet kalp bloğunun 10-14 gün sürmesi kalıcı pace maker implantasyonu gerektirir.

Prognoz

- Ufak defektli hastaların prognozu mükemmeldir.
- %75-80 spontan kapanma olasılığı çoğunda ilk 2 yaşta olur.

Sonuç

- Enfektif endokardit %0,1-0,2 oranında görülür.
- Yüksek PVR ı olan hastaların uzun dönem sonuçları yüz güldürücü değildir.
- Multıple VSD ve ilave kardiyak anomalisi olanlarda mortalite artar.Yüksek riskli hastalarda hastane mortalitesi %7 civarındadır.
- RBBB sağ ventrikülotomiyi takiben %80,sağ atriyal yaklaşım ile %34 e geriliyor.Rezidüel sant,inkomplet kapama,patch dehissansı (%0,7-2) oranında görülür.
- Persistan kalp bloğu özellikle multıple VSD onarımından sonra sıktır.
- Sol ventrikülotomi yapılmış hastalarada LV disfonksiyonu ve aritmi görülebilir.