



# Superior Tiroidal Arterin Ana Karotis Arterden Köken Aldığı Hastada Başarılı Karotis Endarterektomi

Tevfik Güneş, Fırat Durna, İhsan Alur, İbrahim Gökşin, Ali Vefa Özcan

Pamukkale Üniversitesi Tıp Fakültesi, Kalp ve Damar Cerrahisi Anabilim Dalı, Denizli, Türkiye

## ÖZET

Ana karotis arter eksternal ve internal ayırımından önce dal vermez. Anatomik varyasyonları nadirdir ve çoğu zaman postmortem anatomi çalışmaları rastlantısal olarak görülmektedir. Bu varyasyonlardan biri de genellikle eksternal karotis arterden ayrılan superior tiroid arter (STA)'ın ana karotis arterden köken almasıdır. Biz bu yazımızda karotis arter hastalığı nedeniyle operasyona alınan ve ana karotis arterden ayrılan STA varyasyonu olan hastada yapılan karotis endarterektomiyi sunmaktayız. Serebrovasküler olay öyküsü olan 55 yaşında erkek hastada yapılan karotis Doppler ultrasonografi ve karotis-vertebral anjiyografisinde sol internal karotis arterde stenoz saptanması üzerine hastaya operasyon planlandı. Sol karotis endarterektomi için yapılan boyun diseksiyonunda ana karotis arterden köken alan variant STA görüldü. Klasik yöntemle başarılı bir şekilde sol karotis endarterektomi yapıldı. Literatüre bakıldığında STA'nın köken aldığı bölge ile karotis arterin bifurkasyonunun seviyesi arasında bir ilişki olduğu görülmektedir. Yüksek seviyeli karotis arter bifurkasyonu olan hastalarda STA ana karotis arterden köken alma eğilimindedir. Karotis endarterektomide internal karotis artere erişim önemli basamaklardan biridir. Bu nedenle ana karotis arterden köken alan STA varlığı cerrahi erişimin zorluğunda öngörü sağlayabilir.

**Anahtar Kelimeler:** Superior tiroid arter; ana karotis arter; karotis endarterektomi

## Successful Carotid Endarterectomy in a Patient with Superior Thyroid Artery Originated from Common Carotid Artery

### ABSTRACT

The common carotid artery typically does not have any branches in the neck before it bifurcates into the external and internal carotid arteries. Anomalies of the common carotid artery are rare and are usually incidental findings in postmortem anatomical dissection. One of these anomalies is the superior thyroid artery (STA), which occasionally originates from external carotid artery, arising from the common carotid artery. In this article, we present a successful carotid endarterectomy in a patient with an aberrant branch from the common carotid artery. Because carotid and vertebral artery Doppler ultrasonography and angiography showed subtotal occlusion at the left internal carotid artery, carotid endarterectomy was planned. When the left carotid artery was explored, the left STA was found arising from the common carotid artery. Traditional carotid endarterectomy was successfully performed. There is a relation between the origin of the STA and the site of bifurcation of the carotid artery in the literature. The STA tends to arise from the common carotid artery in the patients with high carotid bifurcation. Access to the internal carotid artery is an important step of carotid endarterectomy. Therefore, the finding of the STA originating from the common carotid artery can provide an insight on difficulties with surgical access.

**Key Words:** Superior thyroid artery; common carotid artery; carotid endarterectomy

## GİRİŞ

Karotis endarterektomi (KEA), geçici iskemik atağın veya inmenin nedeni olan ekstrakranial internal karotis arter (İKA) darlığında esas tedavi yöntemidir. Randomize kontrollü çalışmalar %70 ve üzeri İKA darlığı olan semptomatik hastaların KEA'dan ciddi şekilde istifade ettiklerini göstermektedir<sup>(1-3)</sup>. KEA esnasında embolik ve iskemik komplikasyonları en aza indirmek için arteriyotomi öncesinde damar yapısı ve anatomisinin iyi incelenmesi gerekmektedir. İKA'daki plağın hızlı ve doğru bir şekilde çıkarılması ana karotis arterin ve dallarının klemlenmesi ve kansız bir cerrahi saha elde edilmesi ile sağlanabilir. Kros klemp, cerrahi sahada istenmeyen kanamayı önlemek için ana karotis artere, İKA'daki plağın distaline, eksternal karotis arter ve dallarına konmalıdır. KEA'da plağın tam çıkarılabilmesi için bu damar yapılarına erişim çok önemli bir basamaktır. Bu nedenle, karotis arter ve

### Yazışma Adresi

Tevfik Güneş

E-posta: tevfik04@yahoo.com

Geliş Tarihi: 07.09.2014

Kabul Tarihi: 17.09.2014

@Telif Hakkı 2016 Koşuyolu Heart Journal  
metnine www.kosuyoluheartjournal.com  
web adresinden ulaşılabilir.

dallarının anatomisi ve varyasyonlarının bilinmesi önem arz etmektedir<sup>(1,3)</sup>. Ana karotis arter, eksternal ve internal karotis arter olarak dallanmadan önce genellikle dal vermez. Ana karotis arter dallanma anomalisi nadirdir. Bu anomaliler çoğunlukla postmortem diseksiyon çalışmalarında fark edilmektedir. Bu varyasyonlar çok çeşitli olmakla birlikte en sık görülenler; superior tiroid arter (STA)'in, superior tiroid arter ve asendan farengeal arterin ana karotid arterden köken alanlarıdır<sup>(4)</sup>. Biz bu yazımızda 54 yaşında inme ile başvuran, sol karotis arter stenozu saptanan ve nadir bir varyasyon olan STA'nın ana karotid arterden köken aldığı hastada başarılı KEA operasyonunu sunmaktayız.

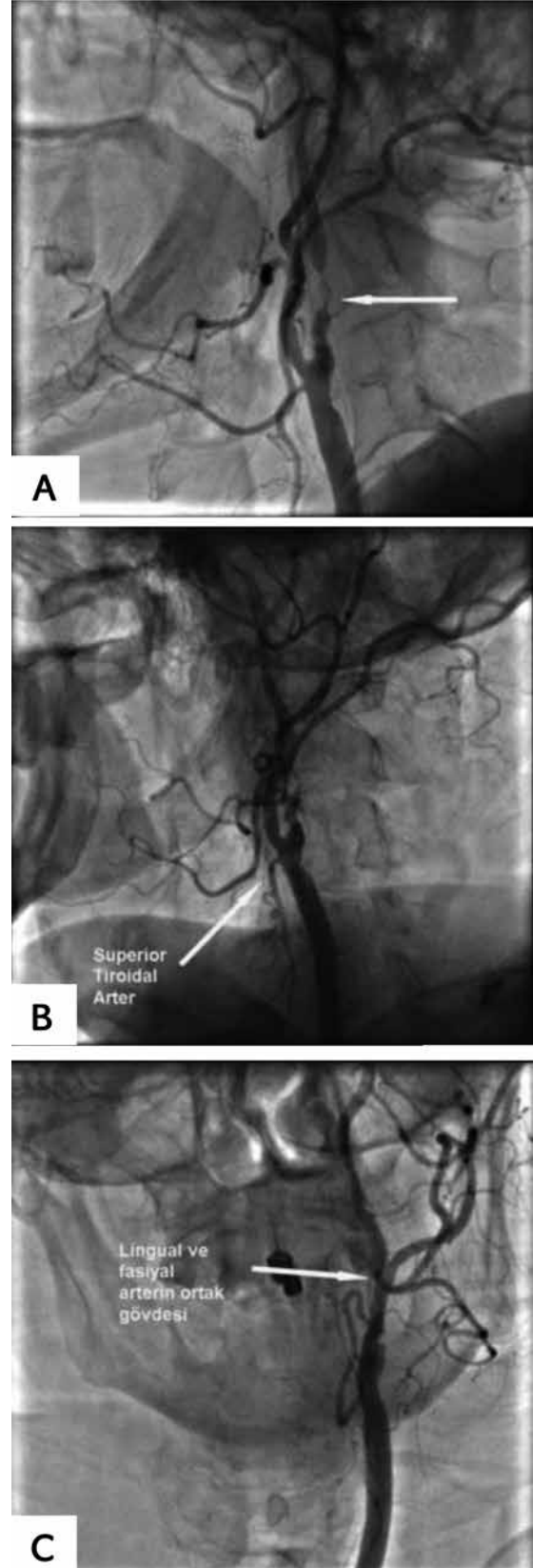
### OLGU SUNUMU

Baş dönmesi ve iki ay önce geçirilmiş konuşma bozukluğu yakınması ile başvuran 55 yaşındaki erkek hastanın özgeçmişinde koroner arter hastalığı, kronik obstruktif akciğer hastalığı (KOA), serebrovasküler oklüzyon ve paroksizmal atriyal fibrilasyon (AF) öyküsü mevcut. Tansiyon arteriyel 130/60 mmHg, nabız: 82/dakika, elektrokardiyografi normal sinüs ritmindeydi. Fizik muayenesinde dinlemekle sol karotis bölgesinde üfürümü mevcuttu. Bunun dışında fizik bakıda patolojik başka bulgu yoktu. Yapılan karotis ve vertebral arter Doppler ultrasonografi (USG)'sinde sol İKA total oklüde ve sağ İKA'da %60-70 darlık, akım hızında artış (Sağ İKA'da 120 cm/saniye) ve sol vertebral arterin vizualize edilemediği gözlemlendi. Hastaya konvansiyonel karotis vertebral arter anjiyografisi yapıldı. Sol İKA'da %99 stenoz, sağ İKA'da %50 stenoz saptandı (Resim 1A). Aynı zamanda sol STA'nın ana karotis arterden köken aldığı görüldü (Resim 1B,C). Hastaya sol karotis endarterektomi planlandı. Hastanın bilgilendirilmiş onamı alındı.

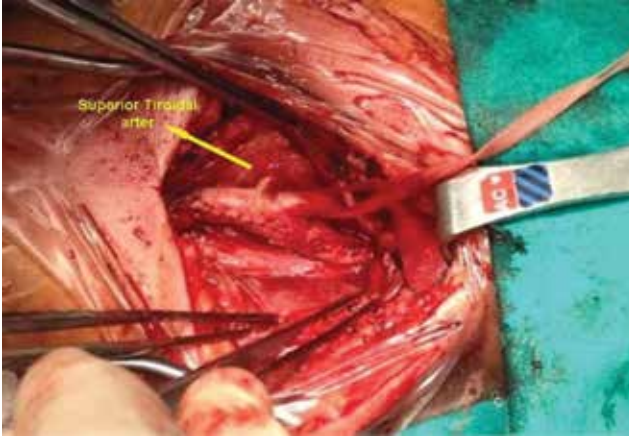
Genel anestezi altında operasyona başlandı. Sol sternokleidomastoid kasına paralel kesi ile girilerek ana karotis arter, eksternal karotis arter, İKA ve STA arter eksplere edilerek askıya alındı. Heparin (1 mg/kg) uygulamasını takiben ana karotis arter klempenerek güdük basıncı bakıldı. Güdük basıncının 65 mmHg olduğu görülen hastaya klasik yöntemle KEA yapıldı (Resim 2). Postoperatif dönem sorunsuz geçildi. Hasta üçüncü günde taburcu edildi. Takiplerinde yedinci ayında olan hastanın yapılan kontrol Doppler USG'sinde sol İKA'da akım hızı olağan sınırlarda saptandı.

### TARTIŞMA

Klasik anatomi ve cerrahi kitaplarında yazıldığı gibi STA genellikle eksternal karotis arter (EKA)'in üç anterior dalından ilkidir. STA karotis arter hastalığında klinik olarak önemli olan zengin kollateralleri içeren ekstra ve intralarengeal anastomozlar oluşturmaktadır. Çok nadir olgularda, oksipital ve asending farengeal arter ve STA birlikte bir dal olarak İKA'dan ayrılabilir. Bunun yanında, STA'nın karotis arterin hangi kısmından (eksternal karotis arter, ana karotis arter ve karotis arter bifurkasyonu) daha sık köken aldığı tartışmalıdır<sup>(5)</sup>.



**Resim 1.** (A) Sol internal karotis arter stenozu, (B) sol ana karotis arterden köken alan superior tiroid arter, (C) ortak gövdeden köken alan lingual ve fasiyal arter.



**Resim 2.** Karotis endarterektomi sonrasında anatomik görünüm.

Natis ve arkadaşları tarafından STA'nın köken aldığı yere göre klasifikasyonu: tip I ayrı bir dal olarak köken aldığı yer, tip II ise lingual ve/veya fasiyal arter ile birlikte bir gövdeden köken aldığı yere göre yapılmaktadır. Bunlar da kendi içinde karotis arterden köken aldıkları bölgeye göre şöyle ayrılır;

Tip I-EC: STA tek başına EKA'dan,

Tip I-CB: STA tek başına karotis arter bifurkasyonundan,

Tip I-CC: STA tek başına ana karotis arterden,

Tip II-TL-EC: STA tirolingual gövde olarak EKA'dan,

Tip II-TL-CB: STA tirolingual gövde olarak karotis arter bifurkasyonundan,

Tip II-TL-CC: STA tirolingual gövde olarak ana karotis arterden,

Tip II-LF-EC: STA tirolingual gövdeden ayrı lingual ve fasiyal arter aynı gövdede EKA'dan,

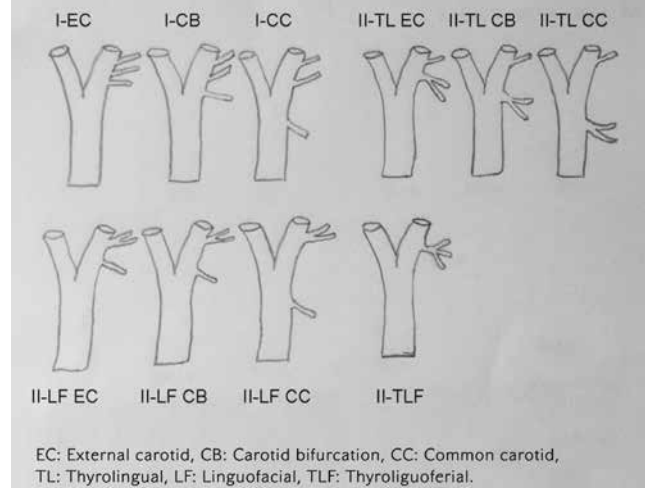
Tip II-LF-CB: STA tirolingual gövdeden ayrı lingual ve fasiyal arter aynı gövdede karotis arter bifurkasyonundan,

Tip II-LF-CC: STA tirolingual gövdeden ayrı lingual ve fasiyal arter aynı gövdede ana karotis arterden,

Tip II-TLF: STA lingual ve fasiyal arter üçü de aynı gövdeden ve EKA'dan köken alanlar (Şekil 1)<sup>(5)</sup>.

Bizim hastamızda STA ana karotis arterden ayrılırken lingual ve fasiyal arter EKA'dan aynı gövdeyle ayrıldığından Tip II LF-CC sınıfına girmektedir. Literatüre bakıldığında STA'nın ana karotis arterden köken alma insidansı %1-54 gibi çok geniş bir aralığa sahip olduğu ve sanıldığı gibi çok nadir olmadığı görülmektedir<sup>(4,6)</sup>. Toni ve arkadaşları STA'nın sıklıkla sağ tarafta EKA'dan, sol tarafta ana karotis arterden köken aldığını bildirmektedirler<sup>(7)</sup>. Bizim olgumuzda da sol ana karotis arterden köken alan STA izlenmektedir.

Karotis arter bifurkasyon seviyesi ve aterosklerotik plağın İKA içinde distal uzanımı KEA'da operasyonun teknik açıdan zorluğunu belirleyen iki faktördür. Karotis arter bifurkasyonu 3. servikal vertebra ve üzeri bir seviyede ise veya plak distale doğru uzanım gösteriyorsa standart cerrahi yaklaşım plağın tam olarak çıkarılması ve arteriyotominin tamiri için yeterli cerrahi



**Şekil 1.** Natis ve arkadaşları superior tiroid arterin köken aldığı yere göre anatomik sınıflaması.

görüştürülemeyebilir<sup>(1)</sup>. Bu nedenle cerrahi öncesinde anjiyografide karotis arter bifurkasyonunun saptanması önem arz etmektedir. Bu konuda STA'nın lokalizasyonu bir gösterge olabilir<sup>(1)</sup>. Lo ve arkadaşları tarafından yapılan çalışmada karotis arter rölatif olarak erken dallandığında STA'nın EKA'dan köken alma eğiliminde olduğu saptanmış. Yine bunun aksi de, yani rölatif olarak karotis arter geç dallandığında STA ana karotis arter veya karotis arter bifurkasyonundan köken alma eğiliminde olduğu gözlenmiştir<sup>(8)</sup>. Bizim hastamızda da karotis arter bifurkasyonu yüksek düzeyliydi, bu nedenle insizyon normalden daha üst seviyeye uzatıldı ve daha zorlu bir ekartasyon gerektirdi.

Ayrıca STA ve diğer EKA dallarının köken aldığı bölgelerin bilinmesi acil krikotiroidotomi, radikal boyun diseksiyonu, kateterizasyon vb. gibi diğer müdahaleler açısından da önem arz etmektedir<sup>(9)</sup>.

## SONUÇ

Sonuç olarak, bu çalışmalar ışığında KEA de EKA'nın dallarının özellikle de STA'nın köken aldığı bölge yeterli cerrahi eksplorasyon ve uygun kros klemp alanının sağlanmasında yol gösterici olabilir. Cerrahi stratejinin belirlenmesinde, ameliyat öncesinde anjiyografide EKA dallarının ve bifurkasyonun iyi bir şekilde değerlendirilmesi çok yardımcı olmaktadır. Bu nedenle ana karotis arterden köken alan STA varlığı cerrahi erişimin zorluğunda öngörü sağlayabilir.

## KAYNAKLAR

- Hayashi N, Hori E, Ohtani Y, Ohtani O, Kuwayama N, Endo S. Surgical anatomy of the cervical carotid artery for carotid endarterectomy. *Neurologia Medico-Chirurgica* 2005;45:25-9.
- Köksal C, Çevirme D, Dönmez AA. Karotis arter endarterektomisi ve güncel yaklaşımlar current approaches for carotid endarterectomy. *Koşuyolu Heart J* 2010;13:26-31.
- Cohen JE, Leker RR, Moshe Gomori J, Itshayek E. Pharyngo-occipital artery variant arising proximal to occluded internal carotid artery: The risk of an unnecessary endarterectomy. *J Clin Neurosci* 2014;21:529-31.

4. Chan YC, Wong WH, Cheng SW. Successful carotid endarterectomy in a patient with an aberrant branch from the common carotid artery. *Ann R Coll Surg Engl* 2013;95:41-3.
5. Natsis K, Raikos A, Foundos I, Noussios G, Lazaridis N, Njau SN. Superior thyroid artery origin in caucasian greeks: A new classification proposal and review of the literature. *Clinical anatomy* 2011;24:699-705.
6. Iwai T, Izumi T, Inoue T, Maegawa J, Fuwa N, Mitsudo K, et al. Thyrolingual trunk arising from the common carotid artery identified by three-dimensional computed tomography angiography. *Surg Radiol Anat* 2013;35:75-8.
7. Toni R, Della Casa C, Castorina S, Malaguti A, Mosca S, Roti E, et al. A meta-analysis of superior thyroid artery variations in different human groups and their clinical implications. *Ann Anat* 2004;186:255-62.
8. Lo A, Oehley M, Bartlett A, Adams D, Blyth P, Al-Ali S. Anatomical variations of the common carotid artery bifurcation. *ANZ journal of surgery* 2006;76:970-2.
9. Murlimanju BV, Prabhu LV, Pai MM, Jayaprakash D, Saralaya VV. Variant origins of arteries in the carotid triangle - a case report. *Chang Gung Med J* 2012;35:281-4.